CHẨN ĐOÁN PHÂN BIỆT
GLÔCÔM GÓC MỞ NGUYÊN PHÁT

TÁC GIẢ

Eric Conley

Sarah MacIver: Đại học Waterloo

THẨM ĐỊNH

Angel Novel Simmons: Đại học Missouri-St. Louis

NỘI DUNG CỦA CHƯƠNG

GIỚI THIỆU 1
KHÁM SƠ BỘ 2
KHÁM SINH HIỂN VI ĐÈN KHE ĐỂ LOẠI TRỪ GLÔCÔM THỨ PHÁT VÀ GLÔCÔM GÓC ĐÓNG 2
KHÁM GIÁC MẠC 3
TIỀN PHÒNG 5
MỐNG MẮT 10
THỂ THỦY TINH VÀ GLÔCÔM 13
TÓM TẮT 16

GIỚI THIỆU

Biến đổi cấu trúc góc tiền phòng có thể ảnh hưởng đến sự điều chỉnh nhãn áp. Cần loại trừ các nguyên nhân thứ phát và góc đóng khi đánh giá glôcôm góc mở nguyên phát.

Các bệnh có thể ảnh hưởng đến hệ thống lưu thông và gây tăng nhãn áp gồm:

- Chấn thương
- Các nguyên nhân toàn thân hoặc tại chỗ gây ra viêm
- Các bệnh nội nhãn giải phóng tế bào vào thủy dịch
- Bất thường cấu trúc góc bẩm sinh
- Các hình thái cấu trúc liên quan đến tuổi

Nhãn áp là một yếu tố nguy cơ quan trọng đối với sự xuất hiện glôcôm, do đó cần khám kĩ càng để loại trừ các bệnh này.

Nhãn áp cao có thể do sự giải phóng các vật liệu tế bào vào vùng bè. Nhãn áp cao cũng có thể do góc dẫn lưu bị tắc nghẽn vật lí bởi sự áp sát của mống mắt. Khám thủy dịch và các cấu trúc góc cần loại trừ cả tắc nghẽn do tế bào và do vật lí.

KHÁM SƠ BỘ

KHÁM SƠ BỘ ĐỂ PHÁT HIỆN DẤU HIỆU CỦA CHẤN THƯƠNG MẮT

Đánh giá phải gồm khám sơ bộ để phát hiện các dấu hiệu của chấn thương trước đó.
Các dấu hiệu này gồm:

- Sẹo ở mặt và/hoặc quanh mắt do chấn thương trực tiếp
- Sụp mi
- Đồng tử không đều do rách cơ vòng mống mắt
- Rách chân mống mắt

Nếu bệnh nhân có chấn thương vào hốc mắt hoặc đầu thì nhà lâm sàng cần khám cẩn thận bao gồm cả khám sơ bộ và khám sinh hiển vi đèn khe.

Chấn thương có thể gây ra glôcôm, ngay cả khi không có dấu hiệu rõ ràng của tổn hại. Đánh giá thị thần kinh kĩ càng ở bất kì bệnh nhân nào có tiền sử chấn thương (6 tháng/lần x 3 năm và sau đó 1 năm/lần nếu thị thần kinh và nhãn áp ổn định).

KHÁM MÀU SẮC MỐNG MẮT

Khám phần trước nhãn cầu cần thiết để phát hiện một dấu hiệu hiếm gặp nhưng quan trọng, đó là mống mắt dị sắc (mống mắt 2 mắt khác màu).

Mống mắt dị sắc có thể là dấu hiệu của:

- Viêm màng bồ đào mạn tính
- Cơn glôcôm do viêm thể mi (hội chứng Posner-Schlossman)
- Viêm mống mắt-thể mi dị sắc Fuchs

Mỗi bệnh trong số trên đều có một quá trình viêm riêng, có thể dẫn đến giảm lưu thông thủy dịch, nhãn áp cao và cuối cùng là tổn hại glôcôm.

KHÁM SINH HIỂN VI ĐÈN KHE ĐỂ LOẠI TRỪ GLÔCÔM THỨ PHÁT VÀ GLÔCÔM GÓC ĐÓNG

Các dấu hiệu của glôcôm ở phần trước nhãn cầu (thường ít gặp trong glôcôm góc mở nguyên phát) là những dấu hiệu quan trọng của glôcôm góc mở và glôcôm góc đóng thứ phát.

Cần đặc biệt chú ý và xem xét kĩ những bất thường của giác mạc, kết mạc, tiền phòng, mống mắt và thể thủy tinh. Phát hiện các dấu hiệu này để đảm bảo chẩn đoán chính xác và theo dõi thích hợp.

Quan sát từng mô để phát hiện các bất thường có thể gây ra nhãn áp cao. Các yếu tố dưới đây có thể làm giảm sự lưu thông qua vùng bè:

- Máu (hồng cầu)
- Tế bào viêm (bạch cầu, cytokine)
- Các protein mật độ cao

- Tế bào sắc tố (biểu mô sắc tố mống mắt)
- Chất tơ-hạt (các mảnh thể thủy tinh bị tróc ra)

KHÁM KẾT MẠC/THƯỢNG CỦNG MẠC/CỦNG MẠC

Cần khám phần trước nhãn cầu để tìm các dấu hiệu sau:

- Sung huyết kết mạc và cương tụ rìa
  - Giãn tĩnh mạch thượng củng mạc
    - Cương tụ có thể là biểu hiện của viêm thượng củng mạc hoặc viêm củng mạc cấp tính hoặc mạn tính
    - Khám kĩ kết mạc và giác mạc để phát hiện khô mắt rất quan trọng trong glôcôm trước khi bắt đầu điều trị bởi vì thuốc điều trị có thể làm cho khô mắt tăng lên đáng kể
- Cương tụ tỏa lan
  - Cương tụ tỏa lan xảy ra trong các trường hợp đóng góc
    - Đóng góc có thể do thể thủy tinh áp sát và hình thái góc tiền phòng, tân mạch mống mắt với tân mạch góc tiền phòng
- Cương tụ rìa
  - Cương tụ mạch máu quanh rìa thường do viêm màng bồ đào/viêm mống mắt, nó là một dấu hiệu quan trọng của viêm

KHÁM GIÁC MẠC

Khám kĩ giác mạc để phát hiện những tổn thương sau:

- Sẹo biểu mô hoặc nhu mô
- Lắng đọng sắc tố ở nội mô
- Chất lắng đọng dạng bông tuyết ở nội mô
- Tủa sau giác mạc
- Phù

SẸO GIÁC MẠC

Sẹo giác mạc là biểu hiện của tổn thương trước đó ở biểu mô và nhu mô do viêm giác mạc, thí dụ viêm giác mạc do herpes và viêm giác mạc kẽ. Sẹo giác mạc cũng có thể do chấn thương.

- Tất cả các tổn thương nhu mô đều có thể gây ra viêm và tạo thành mô sẹo

SẮC TỐ Ở NỘI MÔ GIÁC MẠC

Hội chứng phân tán sắc tố được cho là do tiếp xúc giữa biểu mô sắc tố mống mắt và các sợi dây Zinn. Sự cọ xát giải phóng sắc tố vào tiền phòng tạo ra một lắng đọng dạng đường thẳng dài theo hướng dọc ở nội mô giác mạc.

Hướng lưu thông thủy dịch qua đồng tử là nguyên nhân dẫn đến sự lắng đọng sắc tố ở nội mô theo hướng dọc đặc trưng được gọi là “hình thoi Krukenberg”

Các tế bào sắc tố tuần hoàn tới vùng bè và cản trở dòng lưu thông thủy dịch, gây ra tăng nhãn áp và glôcôm do phân tán sắc tố (hội chứng phân tán sắc tố)

HÌNH THOI KRUKENBERG

Hình thoi Krukenberg là một đường sắc tố hướng dọc ở nội mô giác mạc (Hình 13.1).

Nếu có dấu hiệu nào ở nội mô thì cần soi góc để phát hiện hội chứng phân tán sắc tố

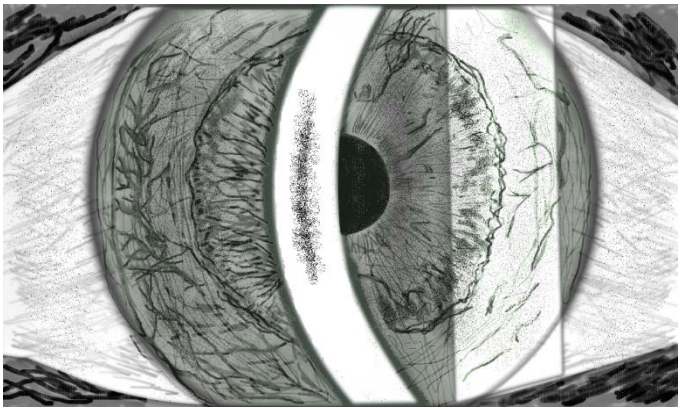

Hình 13.1: *Hình thoi Krukenberg ở nội mô giác mạc*

CHẤT LẮNG ĐỌNG DẠNG BĂNG TUYẾT Ở NỘI MÔ

Chất tróc bao được giải phóng từ mặt trước thể thủy tinh tuần hoàn trong thủy dịch và đi vào vùng bè gây ra tăng nhãn áp.

Các hạt dạng bông tuyết đôi khi thấy ở nội mô giác mạc. Chúng dễ thấy hơn, tuy nhiên ở gần mống mắt bờ đồng tử. Quan sát dây chằng Zinn và mặt trước thể thủy tinh **sau giãn đồng tử** rất **quan trọng** để phát hiện chất lắng đọng, sau đó bắt đầu làm các khám nghiệm glôcôm đầy đủ. Không giãn đồng tử khi khám thể thủy tinh là một nguyên nhân thường gặp của bỏ sót chẩn đoán glôcôm do tróc bao, một bệnh có diễn biến và tiên lượng khác (nặng hơn) so với glôcôm góc mở nguyên phát.

TỦA SAU GIÁC MẠC

Tủa ở nội mô giác mạc là biểu hiện của viêm cũ hoặc mới trong đó tế bào viêm được giải phóng vào tiền phòng. Do viêm ở trong mắt có thể ảnh hưởng nhiều đến nhãn áp, phát hiện tủa sau giác mạc rất quan trọng.

Cũng cần nhận biết nguồn gốc của viêm là tại mắt hay toàn thân để phòng ngừa bệnh tái phát.

Ở Hình 13.2, chú ý tủa sau giác mạc tỏa lan (ảnh trái). Hình phóng đại (ảnh phải) minh họa cả tủa hình tròn và hình sao.

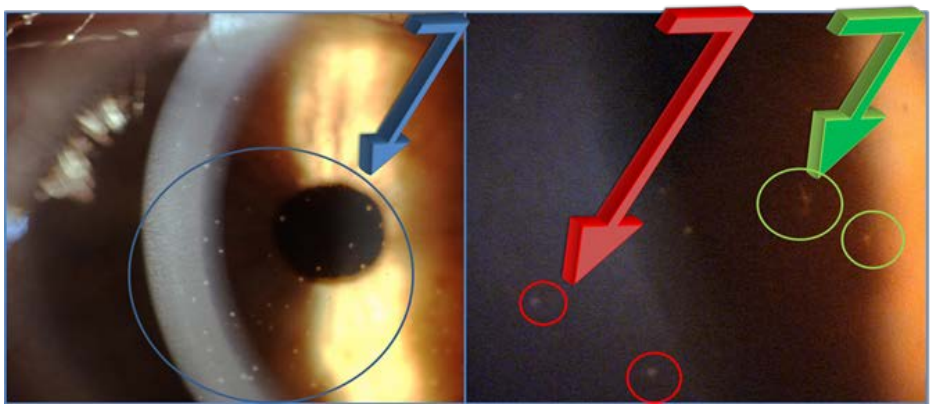

Hình 13.2: *Tủa ở nội mô giác mạc*

PHÙ GIÁC MẠC

Bơm nội mô giác mạc có chức năng liên tục loại bỏ nước ra khỏi nhu mô giác mạc để duy trì sự trong suốt và khả năng truyền ánh sáng qua dễ dàng. Trong glôcôm góc đóng không có đường dẫn lưu thủy dịch, do đó nhãn áp tăng cao. Các lực sinh ra do tăng thể tích thủy dịch đủ để tạo ra áp lực chống lại khả nặng của bơm nội mô giác mạc gây ra phù và giảm nặng độ trong giác mạc. Phù giác mạc tỏa lan là một dấu hiệu của nhãn áp tăng cao nếu không có nguyên nhân khác.

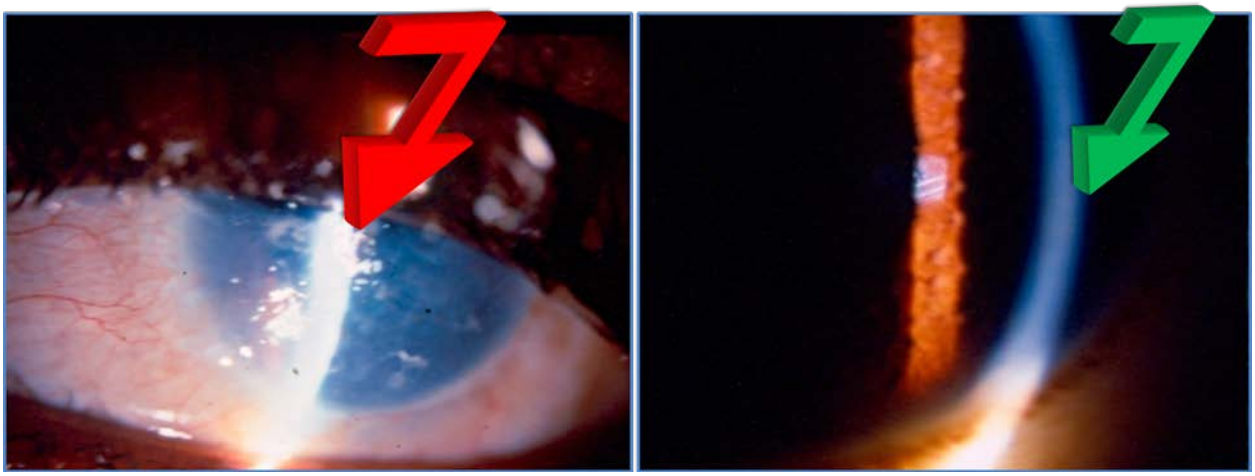

Hình 13.3: *Giác mạc mờ đục do phù*

Ở Hình 13.3 chú ý sự giảm độ trong giác mạc (ảnh trái) và khe sáng rộng hơn do phù giác mạc (mũi tên đỏ) so với độ rộng khe sáng bình thường (ảnh phải) và thấy rõ các cấu trúc tiền phòng ở sâu (mũi tên xanh).

TIỀN PHÒNG

Khám tiền phòng cần đánh giá độ sâu tiền phòng và sự có mặt của các tế bào lưu thông, các cytokine hoặc các protein. Giảm độ sâu tiền phòng có thể do mống mắt áp sát các cấu trúc góc, có thể dẫn đến đóng góc hoàn toàn và có thể làm tắc hoàn toàn dòng lưu thông thủy dịch.

Các mảnh vỡ của tế bào và protein tuần hoàn trong tiền phòng, cuối cùng đi tới vùng bè có thể làm chậm dòng lưu thông thủy dịch và gây ra tăng nhãn áp.

PHƯƠNG PHÁP VAN HERICK

Phương pháp van Herick là một cách ước lượng độ sâu tiền phòng và độ mở của góc tiền phòng.

Bệnh nhân không giãn đồng tử được đặt ngồi ở đèn khe, mắt nhìn thẳng phía trước. Chùm sáng của đèn khe được thu hẹp thành một lát cắt quang học và được đặt lệch trục 60º so với tâm để đánh giá cả phía thái dương và phía mũi. Bắt đầu ở phía thái dương, khe sáng đầu tiên được đặt ở rìa sau đó di chuyển vào phía trong đến khi vừa tạo ra một bóng ở trong tiền phòng.

Sau đó so sánh độ rộng của lắt cắt quang học giác mạc với độ rộng của bóng tạo ra giữa nội mô giác mạc và mống mắt. Làm lặp lại cho mắt ở phía mũi.

ĐẶT ĐÚNG VỊ TRÍ KHE SÁNG

Ở Hình 13.4, chú ý vị trí đúng của khe sáng ở ngay rìa giác mạc (mũi tên đỏ) nhưng đặt ở phía trong vừa đủ để chiếu một bóng trong tiền phòng như ở hình nhỏ phóng đại với mũi tên xanh.

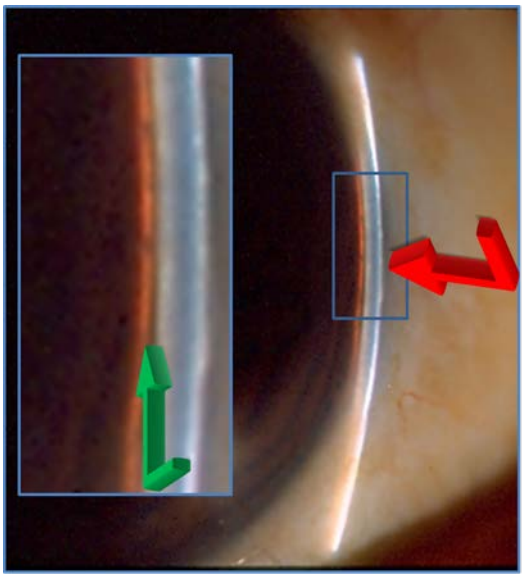

Hình 13.4: *Đặt vị trí khe sáng trong khám nghiệm van Herick*

HỆ THỐNG PHÂN LOẠI VAN HERICK

Phương pháp ước lượng độ sâu tiền phòng van Herick bằng lát cắt quang học được phân loại dựa vào độ rộng bóng ở tiền phòng so với độ dày giác mạc (Bảng 1 và Hình 13.5).

Phân loại	Độ sâu	Độ sâu tiền phòng	Hình
Độ 4	mở rộng	bóng TP >= 1 độ dày GM	A
Độ 3	mở	bóng TP = 1/3 đến 3/4 độ dày GM	B
Độ 2	hẹp	bóng TP = 1/4 độ dày GM	C
Độ 1	rất hẹp	bóng TP < 1/4 độ dày GM	D

Bảng 13.1: *Phân loại bằng test van Herick*

Tất cả các góc độ 1 & 2 cần được soi góc để đánh giá góc giải phẫu và loại trừ nguy cơ góc đóng.

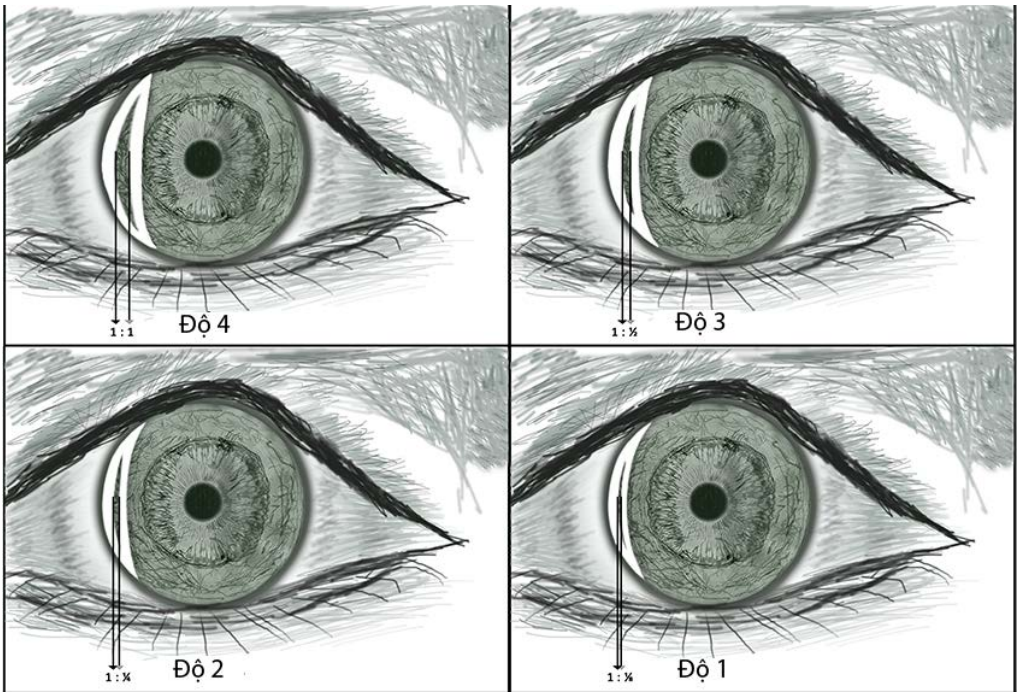

Hình 13.5: *Theo chiều kim đồng hồ từ hình trên bên trái: góc độ 4, góc độ 3, góc độ 1, góc độ 2*

Hình 13.6 là một thí dụ góc độ 1. Hình nhỏ phóng đại so sánh độ dày giác mạc (mũi tên/đường thẳng màu lam) với độ rộng bóng ở tiền phòng (mũi tên/đường thẳng màu lục). Độ rộng của bóng được tạo ra ít hơn 1/4 độ rộng lát cắt quang học giác mạc.

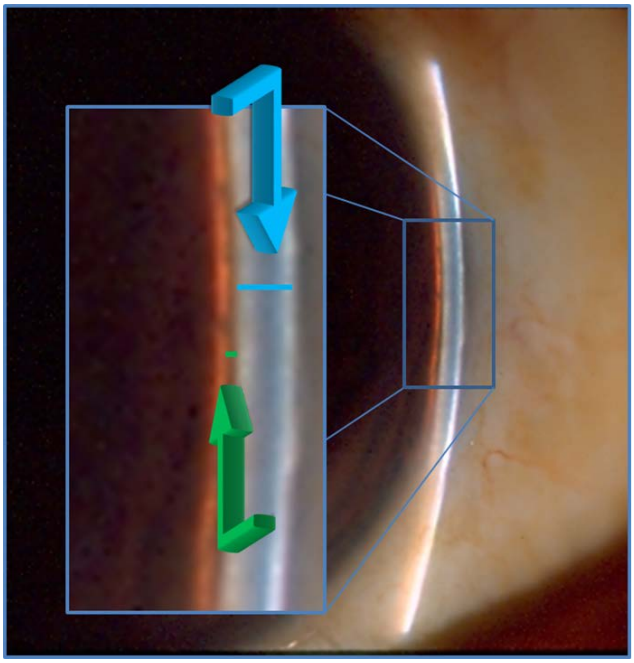

Hình 13.6: *Góc tiền phòng độ 1*

ĐỘ SÂU TIỀN PHÒNG

Sau khi đánh giá góc tiền phòng bằng phương pháp van Herick, cần quét khe sáng qua toàn bộ giác mạc để xác định độ sâu tiền phòng ở xa vùng rìa.

Cần phát hiện tiền phòng nông ở quanh mống mắt gần chu vi do mống mắt có thể bị vồng ra trước trong glôcôm do nghẽn đồng tử và tiền phòng nông thường gặp trong glôcôm do hình thái thể thủy tinh.

Hình 13.7 cho thấy bóng của tiền phòng sâu bình thường (mũi tên màu lam) so với tiền phòng nông hơn đáng kể (mũi tên màu đỏ). Chú ý vị trí gần chu vi của khe sáng để ước lượng độ sâu tiền phòng.



Hình 13.7: *Tiền phòng bình thường (ảnh trái) và tiền phòng nông (ảnh phải)*

TẾ BÀO VÀ DẤU HIỆU TYNDALL

Các cytokine, tế bào và protein (Tyndall) là dấu hiệu rất quan trọng của khám phần trước nhãn cầu trong bệnh glôcôm. Nhiễm trùng, chấn thương, và các bệnh viêm tại mắt hoặc toàn thân có thể giải phóng ra các cytokine và protein gây ra tăng nhãn áp, dẫn đến glôcôm.

Rất khó phát hiện viêm ở tiền phòng nếu không có kĩ thuật thích hợp, do đó cần có kĩ năng khám thật tốt ở vùng này để đánh giá chính xác sự hiện diện của tế bào và dấu hiệu Tyndall trong tiền phòng. Việc phát hiện tế bào và Tyndall càng dễ hơn khi có thêm kinh nghiệm và sử dụng kĩ thuật tối ưu.

Cần nhớ rằng thủy dịch tuần hoàn liên tục trong tiền phòng, do đó tế bào hoặc các cytokine trong tiền phòng cũng sẽ tuần hoàn. Hội tụ ánh sáng vào trong tiền phòng, sau đó giữ yên chùm sáng để quan sát các tế bào.

Cần khám tiền phòng trước khi nhỏ thuốc fluorescein, bởi vì fluorescein có thể xuyên qua giác mạc vào tiền phòng và biểu hiện giống như Tyndall.

Cần phân biệt bạch cầu, hồng cầu và/hoặc các tế bào sắc tố tuần hoàn trong thủy dịch.

Dưới đây là một kĩ thuật tốt để đánh giá tiền phòng:

- Tắt đèn trong phòng
- Bệnh nhân nhìn thẳng phía trước
- Chỉnh độ sáng ở mức cao nhất
- Ánh sáng đèn khe chếch 30-40°
- Chùm sáng để ở kích thước 1 mm (rộng) x 3 mm (dài)
- Dùng độ phóng đại cao nhất
- Hội tụ ánh sáng cố định ở ngay giữa mống mắt và giác mạc
    - Mẹo: lấy nét vào giác mạc, sau đó đến mống mắt, rồi kéo lùi lại một chút để cả giác mạc và mống mắt đều mờ đi, lúc này tiêu điểm sẽ là tiền phòng

Giảm kích thước chùm sáng tới 1mm x 1mm và đếm số tế bào thấy được hoặc đánh giá mức độ Tyndall.

Bảng 13.2 là các mức độ viêm ở tiền phòng.

	Tế bào	**Dấu hiệu Tyndall**
Độ 0	Không thấy	Không có
Một chút	1-4 tế bào	Có một chút
Độ 1	4-8 tế bào	Nhẹ
Độ 2	9-15 tế bào	Trung bình
Độ 3	Nhiều không đếm được	Rõ ràng
Độ 4	Che lấp chi tiết mống mắt	Nặng

Bảng 13.2: *Phân loại tế bào và Tyndall trong tiền phòng*

Ở Hình 13.8 chú ý là cả thể thủy tinh (mũi tên xanh) và giác mạc (mũi tên đỏ) đều mờ. Khi hội tụ ánh sáng ở tiền phòng, có thể thấy nhiều bạch cầu rải rác trong tiền phòng (các mũi tên/hình vuông xanh lá cây) khi dùng một chùm sáng 1mm x1mm. Thí dụ cho thấy tế bào độ 3 (nhiều không đếm được).



Hình 13.8: *Hội tụ ánh sáng ở tiền phòng*

XUẤT HUYẾT TIỀN PHÒNG

Hồng cầu hoặc máu trong tiền phòng gọi là xuất huyết tiền phòng. Nguyên nhân thường gặp nhất của xuất huyết tiền phòng là do chấn thương đụng dập.

Đôi khi các mạch máu có thể bị đứt trong phẫu thuật cắt bè, dẫn đến xuất huyết tiền phòng.

Ngoài phẫu thuật hoặc chấn thương, xuất huyết tiền phòng có thể do các nguyên nhân sau:

- Thiếu máu hồng cầu hình liềm và các loạn thể tạng máu khác
- Tân mạch ở mống mắt và góc tiền phòng
- Kính nội nhãn cọ sát vào mống mắt

- Viêm màng bồ đào-giác mạc do zôna
- Dùng quá nhiều ethanol hoặc thuốc chống đông

Rách các sợi cơ vòng và dọc của thể mi do chấn thương có thể làm đứt vòng động mạch lớn của mống mắt, gây ra xuất huyết tiền phòng.

Các nguyên nhân không chấn thương gồm tổn hại mạch máu do phẫu thuật hoặc tăng tính thấm mạch máu cho phép hồng cầu giải phóng vào tiền phòng.

Bất kì mức độ hồng cầu nào trong tiền phòng cũng gọi là "xuất huyết tiền phòng", nhưng mức độ máu nhiều hơn và xuất huyết tái phát có nhiều nguy cơ tăng nhãn áp, dẫn đến glôcôm.

Tất cả các trường hợp xuất huyết tiền phòng đều phải được xử lí để đề phòng tái xuất huyết, bao gồm hạn chế hoặc ngừng dùng các thuốc chống đông, bao gồm aspirin, warfarin, Coumadin và việc dùng ethanol.

Bệnh nhân được hạn chế hoạt động, nằm ngủ với tư thế đầu cao. Giãn đồng tử mạnh bằng atropine 1% 2 lần/ngày, nếu có chấn thương thì cần soi góc sau 1 tuần để phát hiện lùi góc. Nếu nhãn áp cao thì cần theo dõi hàng ngày đến khi máu tiêu hết.

MỐNG MẮT

Mống mắt thường xuyên chuyển động để điều chỉnh đồng tử đáp ứng với các mức sáng khác nhau. Các nguyên nhân cơ học hoặc chấn thương có thể gây tổn hại lớp mô mỏng mảnh của mống mắt.

TỔN HẠI MỐNG MẮT XUYÊN SÁNG

Các vùng mống mắt có thể bị mỏng do "cọ xát" cơ học bởi bất thường hình thái mống mắt và thể thủy tinh. Các tế bào biểu mô sắc tố của mống mắt có thể bị tổn hại do tiếp xúc với các bó sợi dây Zinn phía trước, gây ra tổn hại xuyên sáng.

Sự phát hiện tế bào sắc tố và các chất bong cho biết là chúng đã được giải phóng từ mống mắt ở gần chu vi. Những tổn hại thường có hình nan hoa do các dây chằng Zinn nằm theo kiểu nan hoa.

Các phương pháp khám phát hiện các tổn hại ở mống mắt để giúp đánh giá chính xác gồm có:

- Để độ cao chùm sáng vừa vặn ở trong đồng tử mà không chiếu vào phần nào của mặt trước mống mắt
- Để độ sáng tối đa và đặt hơi "lệch trục" để tạo ra một ánh phản chiếu đỏ sáng ở đồng tử
- Với ánh sáng trong phòng tối mờ, tìm các khe "màu đỏ" ở mống mắt chu vi (Hình 13.9) nơi tiếp xúc mống mắt/thể thủy tinh thường xảy ra nhất

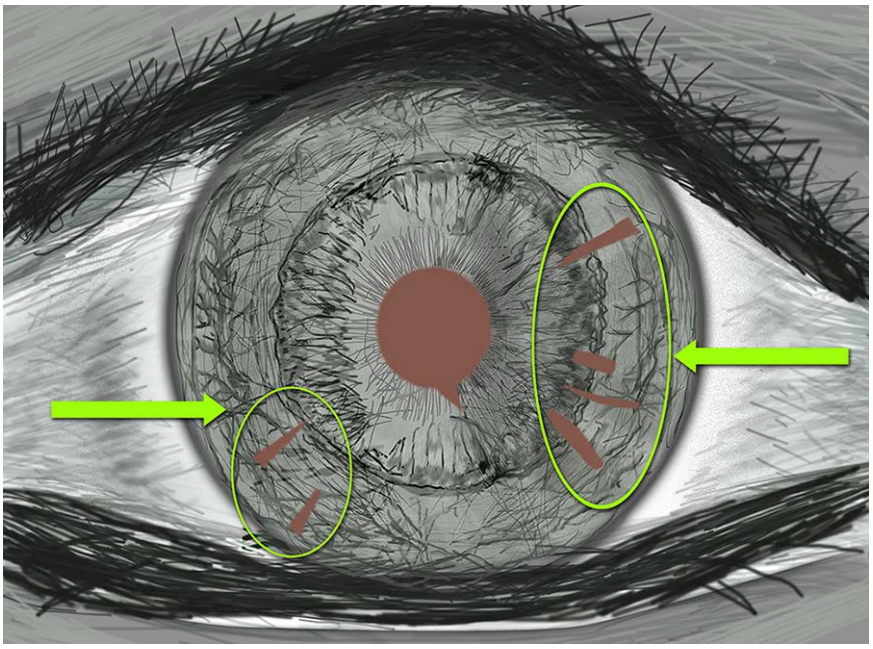

Hình 13.9: *Chú ý các vùng tổn hại xuyên sáng hình nan hoa (mũi tên/vòng tròn màu xanh)*

ẢNH HƯỞNG CỦA CHẤN THƯƠNG MỐNG MẮT

Chấn thương đụng dập ở mắt có thể gây biến đổi đáng kể cấu trúc mống mắt. Đồng tử không đều và rách chân mống mắt có thể do chấn thương.

- Đồng tử không đều có thể do rách cơ vòng mống mắt sau chấn thương.
    - Bình thường, cơ vòng đồng tử chịu trách nhiệm co đồng tử
    - Tổn hại cơ vòng có thể làm cho đồng tử mắt chấn thương to hơn so với mắt không chấn thương
    - Đồng tử thường lệch về vị trí rách cơ vòng
    - Ngoài đồng tử kích thước và hình dạng không đều, tổn hại cơ vòng mống mắt cũng có thể làm giảm phản xạ gây ra tổn hại đồng tử hướng tâm tương đối
- Rách chân mống mắt do chân mống mắt đứt rời khỏi cựa củng mạc.
    - Cựa củng mạc cấu tạo bởi mô colagen, nằm ở sau và sát vùng bè
    - Thể mi nằm ở sau và sát cựa củng mạc
    - Chân mống mắt bình thường bám vào phần trước của thể mi ở cựa củng mạc
    - Rách chân mống mắt làm tổn hại vùng bè và có thể gây tăng nhãn áp

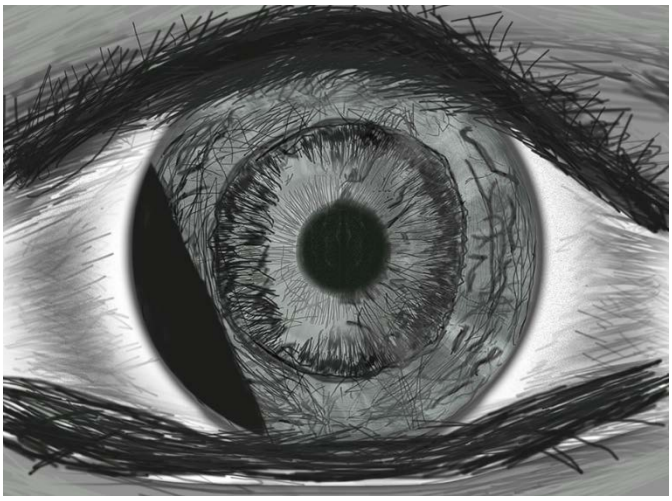

Hình 13.10: *Chân mống mắt đứt hoàn toàn khỏi cựa củng mạc ở vùng rìa*

TÂN MẠCH MỐNG MẮT

Cần khám cẩn thận mống mắt/bờ đồng tử để phát hiện tân mạch, đặc biệt là ở những bệnh nhân có tiền sử các bệnh tắc mạch như:

- Bệnh võng mạc đái tháo đường
- Tắc động mạch hoặc tĩnh mạch trung tâm võng mạc
- Bệnh tắc động mạch cảnh (hội chứng thiếu máu cục bộ mắt, OIS)

Tân mạch mống mắt đôi khi cũng có thể xảy ra ở những bệnh nhân có tiền sử các bệnh sau:

- Bệnh mạch máu võng mạc
- Loạn thể tạng máu, bệnh hemoglobin (thiếu máu hồng cầu hình liềm)
- Viêm màng bồ đào mạn tính
- Bong võng mạc mạn tính
- U nội nhãn

Những bệnh nhân có đái tháo đường lâu dài và kiểm soát kém có tăng nguy cơ tân mạch mống mắt.

Cần phát hiện tân mạch mống mắt càng sớm càng tốt. Khi màng xơ mạch đã tăng sinh từ mặt mống mắt tới các cấu trúc góc tiền phòng thì nó có thể nhanh chóng co lại để tạo ra dính chân mống mắt và cản trở dòng lưu thông thủy dịch. Dòng chảy ra bị trở ngại, nhãn áp tăng đáng kể và cố gắng giảm nhãn áp thường không hiệu quả.

Tất cả những bệnh nhân có nguy cơ cao cũng cần được soi góc ngay cả khi không thấy tân mạch mống mắt, bởi vì tân mạch góc tiền phòng có thể xảy ra mà không có tân mạch mống mắt.

Ở Hình 13.11, quan sát các mạch máu nhỏ ở diềm đồng tử và tỏa tròn về phía góc. Các mạch máu này có thể rất nhỏ và bỏ sót ở giai đoạn sớm: cần độ phóng đại cao và chú ý kĩ để quan sát chúng. Cần khám ở **mống mắt KHÔNG ĐƯỢC LÀM GIÃN**

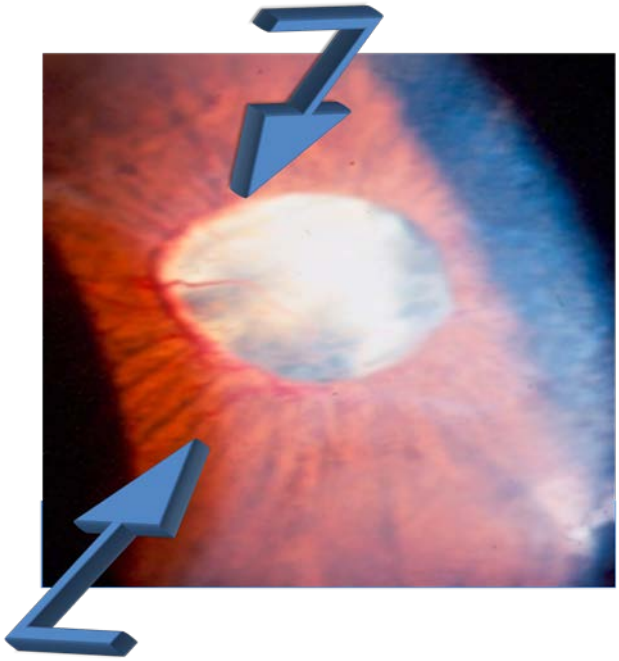

Hình 13.11: *Tân mạch mống mắt*

ẢNH HƯỞNG CỦA TĂNG NHÃN ÁP ĐỐI VỚI MỐNG MẮT

Phân tán sắc tố, giả tróc bao, viêm, và tổn hại vùng bè do chấn thương có thể dẫn đến tăng nhãn áp. Tuy nhiên, các cơn đóng góc nguyên phát hoặc tái phát sẽ gây tăng nhãn áp mạnh nhất.

Trong các giai đoạn nhãn áp tăng cao, áp lực gây ra nhồi máu ở các mạch máu mống mắt và giải phóng các cytokine của quá trình viêm. Nhồi máu và thiếu máu cục bộ cơ vòng mống mắt và cơ giãn đồng tử làm giảm trương lực và sự kiểm soát phản xạ đồng tử. Kết quả cuối cùng là đồng tử giãn trung bình kèm theo giảm phản xạ với ánh sáng.

ẢNH HƯỞNG CỦA VIÊM ĐỐI VỚI MỐNG MẮT

Tế bào viêm trong tiền phòng có thể gây ra 2 loại dính giữa mống mắt và các mô lân cận:

- Dính trước: dính giữa mống mắt và giác mạc dẫn đến đóng góc (xem chương Soi góc)
- Dính sau: dính giữa mặt sau mống mắt và mặt trước thể thủy tinh (xem phần Thể thủy tinh)

Có thể thấy dính sau khi khám đèn khe và cho biết viêm mạn tính do viêm màng bồ đào/viêm mống mắt.

THỂ THỦY TINH VÀ GLÔCÔM

Có thể khám thể thủy tinh trước khi giãn đồng tử, nhưng chỉ thấy được những đặc điểm ở trung tâm thể thủy tinh với đèn khe. **Khám thể thủy tinh sau giãn đồng tử có giá trị hơn nhiều để phát hiện những thông tin chẩn đoán giúp cho việc đánh giá glôcôm.**

Ngoài ra, đôi khi chỉ có thể phát hiện được những chỗ dính giữa mặt sau mống mắt và mặt trước thể thủy tinh sau khi giãn đồng tử trong đó vẫn còn vết tích của dính mống mắt ở mặt trước thể thủy tinh sau khi dính đã được tách ra.

DÍNH SAU

Dính sau biểu hiện bằng đồng tử giãn kém hoặc không đều. Đồng tử không đều thường do các điểm dính giữa thể thủy tinh và mống mắt, làm cho đồng tử có hình “cỏ 3 lá”.

Những điểm dính một phần là dấu hiệu của viêm tái phát và cần được theo dõi cẩn thận.

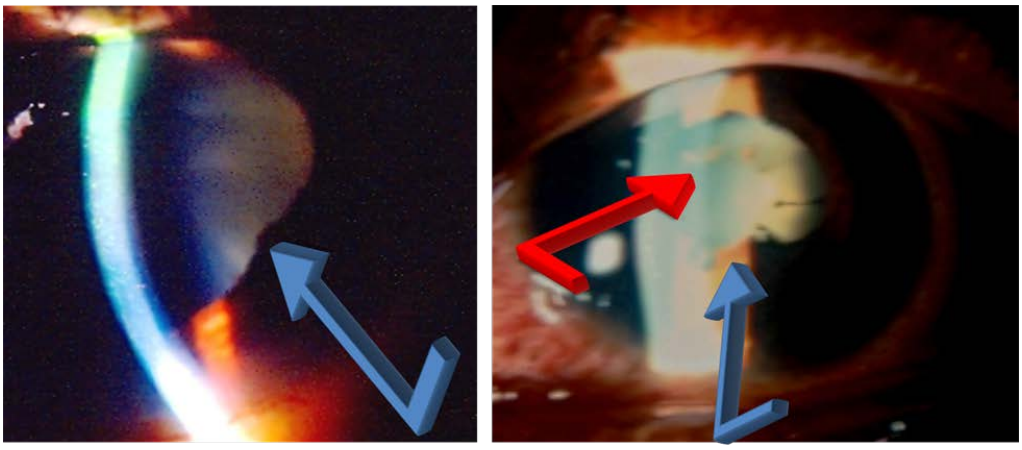

Hình 13.12: *Dấu hiệu dính sau*

Hình 13.12 cho thấy các điểm dính và hình dạng "cỏ 3 lá" (các mũi tên xanh) và vết dính cũ trên mặt thể thủy tinh (mũi tên đỏ).
Khi dính toàn bộ 360º thì sẽ gây ra một loại glôcôm thứ phát gọi là glôcôm do "nghẽn đồng tử". Dính toàn bộ chu vi làm cho thủy dịch bị kẹt lại ở sau mống mắt, đẩy mống mắt vồng ra trước dẫn đến đóng góc do áp sát.

Cần mở mống mắt chu vi để giải phóng nghẽn đồng tử và cho phép mống mắt "lùi về phía sau" ra xa hệ thống dẫn lưu ở góc.

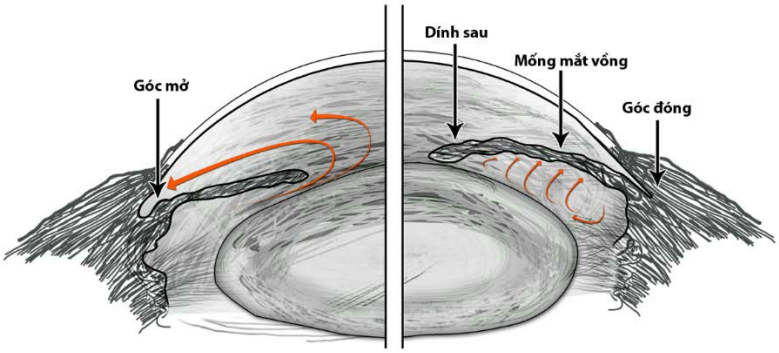

Hình 13.13: *Đóng góc do nghẽn đồng tử.*

Hình 13.13 cho thấy sự khác nhau giữa vị trí mống mắt phẳng (trái) cho phép dòng thủy dịch lưu thông bình thường so với mống mắt vồng (phải) do dính sau làm nghẽn đồng tử.

TRÓC BAO

- Giả tróc bao hoặc tróc bao có thể gây tăng nhãn áp more significantly than open-angle normals
- Chất tróc bao có thể tập trung ở mặt trước thể thủy tinh, để lại một "vùng" màu xám ở trung tâm, "vùng" trong ở gần chu vi, đôi khi có một "vùng" màu xám khác ở chu vi ngoài cùng
- Chất giả tróc bao cho thấy nguy cơ glôcôm nhiều hơn

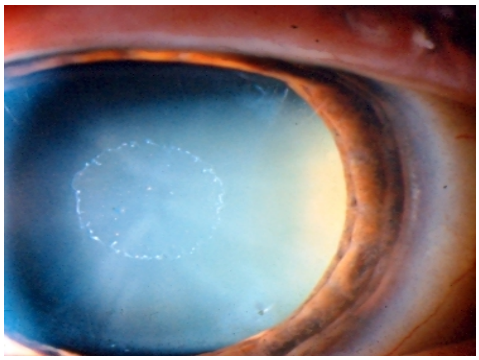

Hình 13.14: *Chất giả tróc bao ở mặt trước thể thủy tinh*
(chú ý "vùng" màu xám ở trung tâm với vùng trong ở gần chu vi)

ĐỤC THỂ THỦY TINH

- Đục thể thủy tinh có thể giúp phát hiện căn nguyên như chấn thương cũ hoặc sử dụng một số thuốc toàn thần
    - **Đục thể thủy tinh hình hoa hồng**: gọi là "hình hoa hồng" do hình dạng giống bông hoa (Hình 13.15) là biểu hiện của chấn thương mắt
    - **Đục thể thủy tinh dưới bao sau**: Dùng corticosteroid lâu dài gây ra đục bao sau thể thủy tinh, một số bệnh nhân dễ bị tăng nhãn áp
    - **Đục thể thủy tinh glaukomfleken**: Các cơn nhãn áp tăng cao gây ra những vết đục màu trắng không đều ở phần trước của thể thủy tinh

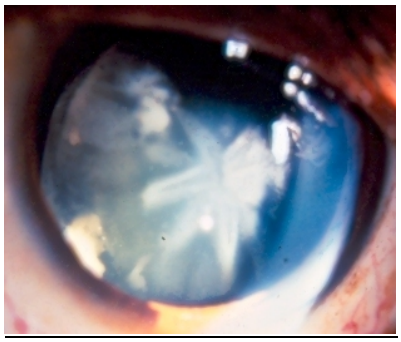

Hình 13.15: *Đục thể thủy tinh hình hoa hồng do chấn thương*
(chú ý vết đục hình cánh hoa hoặc hình sao)

ĐỤC NHÂN

Đục chín và đục quá chín:

- Đục chín là đục đến mức che lấp phía sau thể thủy tinh
    - Gây ra glôcôm do hình thái thể thủy tinh: thể thủy tinh đục bị dày lên, đẩy mống mắt về phía trước, làm cho tiền phòng nông hơn, dẫn đến "nghẽn thứ phát" dòng lưu thông thủy dịch
- Đục quá chín (Morgagni) xảy ra khi protein của lớp vỏ hóa lỏng và rò rỉ vào tiền phòng làm cho thể thủy tinh có nếp nhăn
    - Có thể xảy ra glôcôm do tiêu thể thủy tinh nếu protein này "bít kín" vùng bè và gây tăng nhãn áp

TÓM TẮT

- Dùng sinh hiển vi đèn khe có thể giúp phát hiện tế bào hoặc biến đổi cấu trúc ở phần trước nhãn cầu
- Vùng bè là điểm lưu thông của thủy dịch dễ bị tổn hại do các bệnh lí ở tiền phòng
- Cần chú ý phát hiện những biến đổi này để đánh giá thích hợp nguy cơ bệnh thị thần kinh do glôcôm
- Khám bằng đèn khe thường cho thấy rõ các bệnh có thể ảnh hưởng đến vùng bè
- Cần soi góc để hiểu rõ hơn những biến đổi cấu trúc có thể xảy ra
- Kĩ năng và kinh nghiệm sẽ cho phép đánh giá chính xác và theo dõi thích hợp