EXAMEN DE SALUD OCULAR

AUTOR (ES)

Pirindhavellie Govender, *University of KwaZulu Natal (UKZN),* Durban, South Africa.

PARES REVISOR (ES)

Bina Patel, *New England College of Optometry,* United States.

ESTA SECCIÓN INCLUIRÁ UNA REVISIÓN DE:

- Exámenes incluidos en la evaluación de salud ocular
- Oftalmoscopia directa
- Fondo de ojo normal
- Representación esquemática de las estructuras del fondo de ojo

INTRODUCCIÓN

Registros anecdóticos revelan que la mayoría de los profesionales asume que una evaluación de salud ocular es una evaluación posterior del segmento del fondo de ojo. El examen de salud ocular revela información sobre el estado actual de la salud ocular, condiciones que tienen un potencial resultado en daños oculares y monitoreo del efecto que tiene una afección sistémica sobre el sistema ocular. Los efectos de una afección sistémica no están limitados a una evaluación del segmento posterior del ojo, sino que involucran la evaluación de las pupilas, campos, visuales, binocularidad, etc.

EXÁMENES UTILIZADOS PARA LA EVALUACIÓN DE LA SALUD OCULAR

EXÁMENES UTILIZADOS PARA LA EVALUACIÓN DE LA SALUD OCULAR	La evaluación de la salud ocular debe incluir exámenes como los siguientes: 1. Respuestas pupilares (las cuales también pueden realizarse como parte del examen preliminar) 2. Evaluación del segmento anterior y anexos oculares (puede lograrse por observación directa y biomicroscopía con la lámpara de hendidura) 3. Evaluación de los medios oculares (logrado por medio de la biomicroscopía de lámpara de hendidura, oftalmoscopia directa, agudeza visual) 4. Evaluación del segmento posterior. Una evaluación del segmento posterior puede lograrse por medio de varios métodos de estudio: a. Fondo de ojo directo (oftalmoscopia directa) b. Fondo de ojo dilatado - Biomicroscopía estereoscópica de fondo de ojo - Oftalmoscopia binocular indirecta 5. Revisión del campo visual (por confrontación) 6. Medida de la presión intraocular (esto puede lograrse por medio de la utilización de métodos de contacto y de no contacto) 7. Exámenes de tamizaje de enfermedades sistémicas Ahora describiremos con mayor detalle las técnicas utilizadas para la evaluación de salud ocular:
1. RESPUESTAS PUPILARES	Esto se ha discutido en el Capítulo 8 del examen ocular preliminar.
2. EVALUACIÓN DE SEGMENTO ANTERIOR Y ANEXOS	1. Esto puede lograrse por medio de observación directa de las estructuras del ojo o por medio de una biomicroscopía con lámpara de hendidura 2. Debe considerarse la observación general de los rasgos generales del paciente, su cara y su cabeza. Estas observaciones pueden proveer pistas con respecto a afecciones visuales, oculares y de salud general relacionadas a. Posición corporal: esto puede proveer información sobre la presencia o evidencia de un problema cerebrovascular como una trombosis b. Un giro, inclinación o elevación de la cabeza puede indicar dificultades musculares extraoculares, problemas de campo visual y posibles patologías oculares (como ptosis o degeneración macular) que pueden llevar a cambios de posición de cabeza compensatorios c. Una evaluación de las estructuras oculares externas del segmento anterior, es decir, párpados, pestañas, puntos lagrimales, conjuntiva, cornea e iris. Algunas de estas estructuras pueden observarse a simple vista, con luz adicional y una pequeña magnificación (lente +10.00DS o lámpara Burton) o con una biomicroscopía con lámpara de hendidura 3. Además de la observación de las estructuras oculares externas, el profesional también puede hacer una evaluación del tamaño del ángulo de la cámara anterior en la ausencia de otra instrumentación como la lámpara de hendidura o el gonioscopio o cuando estas técnicas no pueden llevarse a cabo como en la población pediátrica. Este método de evaluación también se denomina método de iluminación tangencial (o de observación de sombras)

EXÁMENES UTILIZADOS PARA LA EVALUACIÓN DE LA SALUD OCULAR (CONTINUACIÓN)

2. EVALUACIÓN DE SEGMENTO ANTERIOR Y ANEXOS (CONTINUACIÓN)

[OBSERVACIÓN DE SOMBRAS] PROCEDIMIENTO

- Pida al paciente fijar un objeto de lejos en posición primaria de visión
- El profesional sostiene una linterna en posición temporal al ojo a aproximadamente a 15cm de éste, de modo que la luz esté alineada con la pupila (Fig. 16.1a). Para lograr una posición acertada de la luz, el profesional puede comenzar colocando la linterna detrás del ojo/posición de cabeza y luego moverla hacia adelante , hasta que el profesional se pueda observar la iluminación en la superficie del iris (Fig. 16.1b)

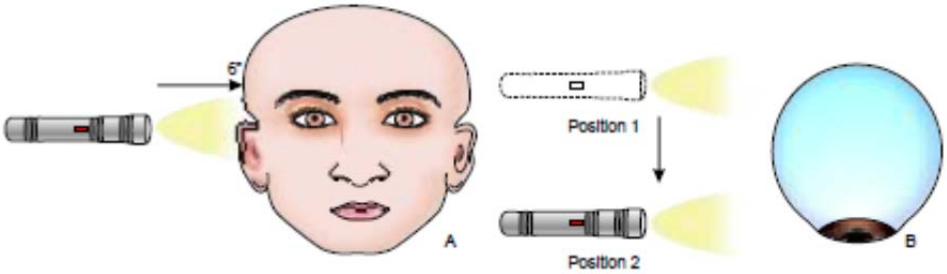

Figura 16.1 *Posición de la linterna para el método de iluminación tangencial, estimación del ancho de ángulo de la cámara anterior*

- La fuente de iluminación tangencial (Fig. 16.2) permitirá al profesional observar una sombra de forma creciente en el área del iris opuesta a la posición de la linterna (Fig. 16. 3) cuando el paciente se encuentra fijando de forma primaria

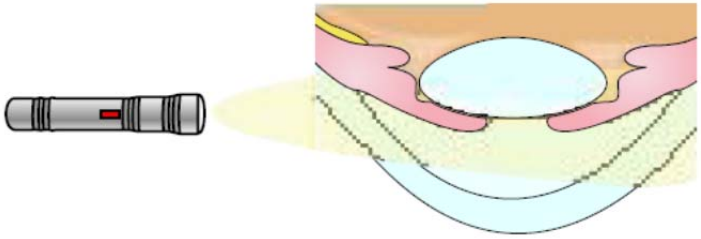

Figura 16.2 *Iluminación de la superficie del iris con la linterna, ubicada temporalmente y colocada de forma tangencial*

- La sombra de forma creciente observada se produce por la elevación del iris del lado de la iluminación de la linterna, por lo tanto previniendo que la luz pase a través de la totalidad de la superficie del iris (Fig16. 3a). El ancho de la sombra creciente variará dependiendo del ancho del ángulo de la cámara anterior. Si el profesional nota que no hay sombra creada (Fig.16 3b), entonces indicaría que la cámara anterior es profunda y que por lo tanto habrá menos probabilidad de que haya una presencia de glaucoma de ángulo cerrado , o una menor probabilidad de precipitar el glaucoma de ángulo cerrado , al realizar un exámen de fondo de ojo dilatado

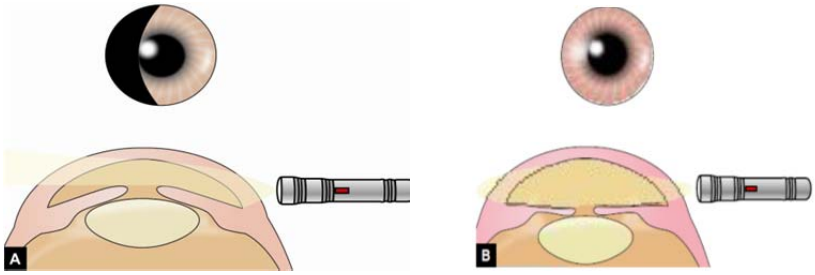

Figura 16.3 *(a) Profundidad de cámara anterior de grado 2 (riesgo de cierre de ángulo); (b) Profundidad de cámara anterior de grado 4 (ángulo abierto)*

EXÁMENES UTILIZADOS PARA LA EVALUACIÓN DE LA SALUD OCULAR (CONTINUACIÓN)

2. EVALUACIÓN DE SEGMENTO ANTERIOR Y ANEXOS (CONTINUACIÓN)

- La clasificación de la profundidad del ángulo de la cámara anterior y su probabilidad de precipitar un cierre de ángulo se ilustran en la Figura 16. 4. Esta guía se utiliza para complementar los apuntes del profesional para facilitar al profesional la graduación de la profundidad del ángulo

Grado 4	Grado 3
El cierre del ángulo es poco probable – Es posible realizar dilatación pupilar	
	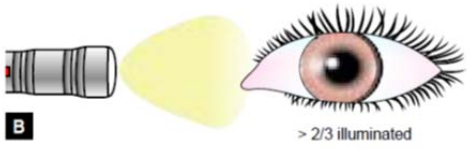

Grado 2	Grado 1
La dilatación puede ser riesgosa	**Se contraindica la dilatación**
	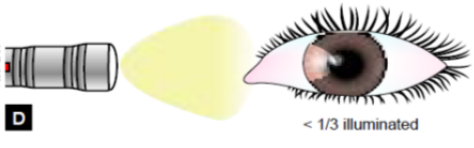

Figura 16.4 *Escala de valores utilizada para la clasificación de la profundidad de la cámara anterior basada en fotografías LOCS III*

3. EVALUACIÓN DE LOS MEDIOS OCULARES

- Los medios oculares incluyen la córnea, cámara anterior, lente cristalino y el cuerpo vítreo
- La característica principal de los medios oculares es que debe ser transparente. El propósito del examen de salud ocular es evaluar la transparencia de estas estructuras. El profesional alumbra la luz directa del oftalmoscopio dentro del ojo y observa la luz reflejada de la retina. Esto se observa como un brillo rojo dentro del área de la pupila, denominado reflejo rojo. La falta de transparencia se presenta cuando existe una obstrucción de la luz que regresa a través de la pupila, la cual se observa como una sombra. Además, el brillo rojo que vuelve de la retina debe ser igual en ambos ojos. La falta de simetría en los reflejos, podría indicar la presencia de opacidades sutiles en los medios oculares
- Adicionalmente, el brillo asimétrico del reflejo entre los 2 ojos, puede indicar la presencia de estrabismo o anisometropía, donde el ojo con la anormalidad tendrá el reflejo menos brillante. Esto se denomina reflejo de Brückner. Es una evaluación objetiva valiosa del alineamiento ocular o estado refractivo en pacientes en los cuales el profesional puede recibir información subjetiva limitada. Esto se verá con más detalle en el módulo de visión binocular
- Cuando se evalúan los medios oculares utilizando el oftalmoscopio, puede ser necesario que el profesional varíe el foco, rotando la rueda del lente a una graduación más positiva para enfocar sobre las estructuras más anteriores del ojo
- Cuando se observan las anormalidades de la córnea con el examen directo, generalmente se vera de color blanco , en vez del reflejo rojo normal de los medios

EXÁMENES UTILIZADOS PARA LA EVALUACIÓN DE LA SALUD OCULAR (CONTINUACIÓN)

4. EVALUACIÓN DEL SEGMENTO POSTERIOR	• Puede lograrse una evaluación del segmento posterior por medio de varios métodos de examen: o Examen de fondo directo (oftalmoscopia) o Examen de fondo de ojo dilatado - Biomicroscopía estereoscópica de fondo de ojo - Oftalmoscopía binocular indirecta • Para el propósito de éste curso, solo se discutirá la Oftalmoscopía directa. Los otros métodos de examen se discutirán en el curso de Procedimientos clínicos en Optometría II
5. REVISIÓN DE CAMPO VISUAL (POR CONFRONTACIÓN)	• Discutido en el capítulo de examenes preliminares
6. MEDIDA DE PRESIÓN INTRAOCULAR	• La medida de presión intraocular puede lograrse por medio de métodos de contacto y no c
7. EXÁMENES DE REVISIÓN DE SALUD SISTÉMICA	• Además de que la oftalmoscopia provee al profesional información sobre la salud sistémica del paciente, otros exámenes como las medidas de presión sanguínea, la auscultación carótida, etc. se discutirán en el módulo de Procedimientos de Optometría Clínica II

OFTALMOSCOPIA DIRECTA

PROPÓSITO DE LA OFTALMOSCOPIA DIRECTA	La oftalmoscopia directa permite observar la región del polo posterior del fondo de ojo, la cual incluye el nervio óptico , ramas vasculares y la macula. El método de oftalmoscopia directa tiene varias ventajas y desventajas en su uso en el examen de salud ocular. **VENTAJAS** • Más fácil de realizar que los otros métodos de evaluación de segmento posterior • Se realiza con el paciente sentado de frente , permitiendo una mayor comodidad • Puede realizarse en pupilas pequeñas o grandes • Permite un nivel de magnificación relativamente más alto ~15X • Permite la evaluación de los medios oculares • Portátil /manual • Imagen real **DESVENTAJAS** • No hay visión estereoscópica del segmento posterior • Distancia de trabajo próxima • Proporciona un campo visual pequeño • Produce distorsión si se observa por fuera de eje • Observación de opacidades de medios limitada

OFTALMOSCOPIA DIRECTA (CONTINUACIÓN)

PARTES Y SISTEMA OPTICO DE LA OFTALMOSCOPIA DIRECTA

PARTES DEL OFTALMOSCOPIO DIRECTO

- Reóstato para controlar la iluminación
- Tamaños de apertura variables de pequeño a grande – Diámetros variables (ajustes de tamaños de pupilas)
- Indicador de graduación de lente (positivos y negativos)
- Controles auxiliares:
  - Se utiliza el filtro verde para diferenciar las lesiones de retina o coroides, hemorragias, pigmento, drusas pequeñas en la cabeza de nervio óptico y defectos de la capa de fibras nerviosas
  - La cruz de fijación se utiliza para evaluar la fijación y en algunos casos posición , grado y tamaño de los defectos
  - La banda de hendidura se utiliza para detectar lesiones elevadas de los agujeros de fondo de ojo y macula (examen Watzke-Allen)
  - Se utiliza el filtro azul cobalto junto con fluoresceína en la cornea para evaluar abrasiones y lesiones corneales, y también el tamaño de la pupila en la oscuridad

PRINCIPIO ÓPTICO DEL OFTALMOSCOPIO DIRECTO

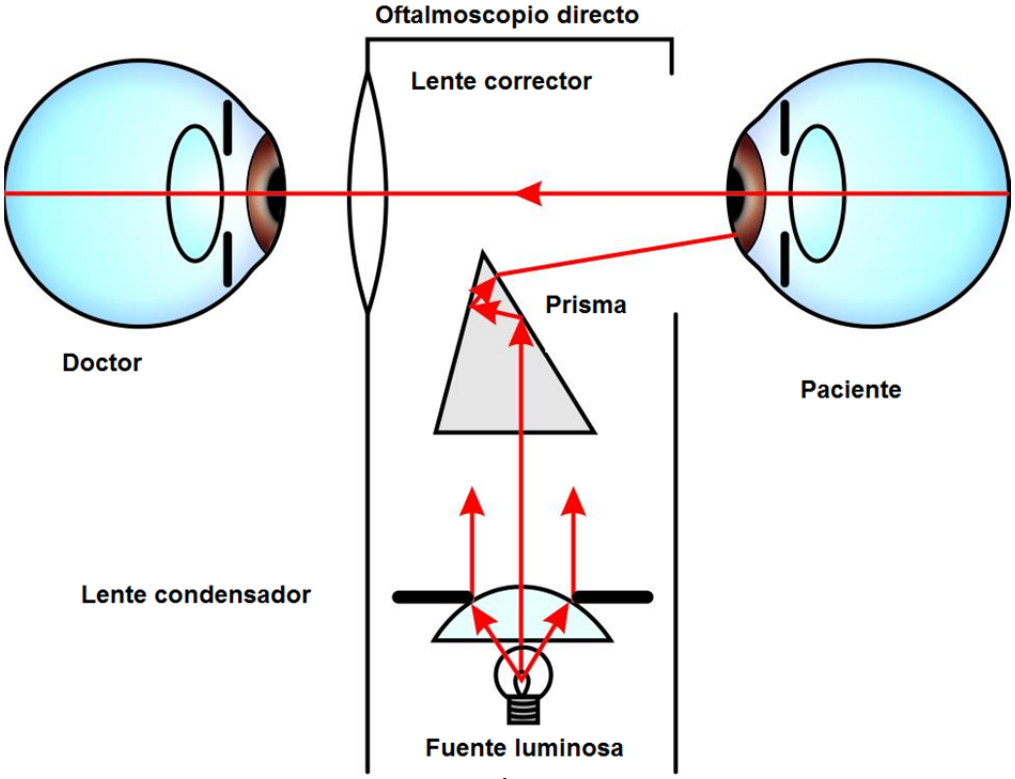

Figura 16.5 *Principio Óptico del oftalmoscopio*

El oftalmoscopio está formado por un sistema de observación y un sistema de iluminación. Cambios más recientes en el sistema de iluminación han incluido una fuente de luz halógena que fue inventada por Welch Allyn en 1973. Otras mejoras incluyen lentes y prismas cubiertos de forma óptica para reducir la cantidad de deslumbramiento reflejado dentro del ojo del profesional. Otras características auxiliares del oftalmoscopio incluyen: aperturas de variados diámetros, aperturas de fijación y hendidura, cruz de fijación y varios filtros incluyendo un filtro verde y un filtro azul cobalto.

OFTALMOSCOPIA DIRECTA (CONTINUACIÓN)

PARTES Y SISTEMA OPTICO DE LA OFTALMOSCOPIA DIRECTA (CONTINUACIÓN)

1. SISTEMA DE ILUMINACIÓN

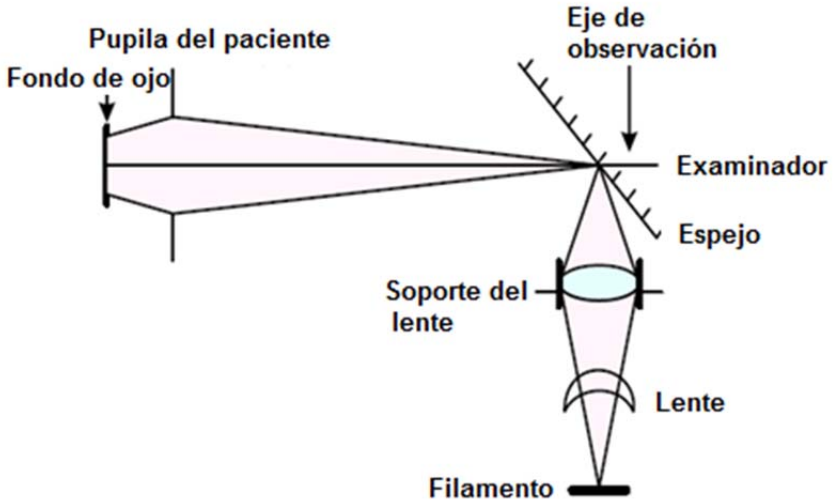

Figura 16. 6 *sistemas de iluminación del oftalmoscopio directo*

El sistema de iluminación comprende:

- Un bombillo de tungsteno, sistema condensador, lente de proyección y reflector
- Bombillo centrado que produce una imagen filamentosa en el reflector
- Puede llenarse de gas halógeno aumenta la producción de luz
- Los reflectores pueden ser espejos, placas metálicas, prismas
- Un rango de aperturas y filtros estan presentes entre los lentes de condensación y proyección
- El sistema de iluminación también incluye una serie de aperturas de diferencias de tamaño
- Una serie de filtros también son parte del sistema de iluminación: filtro verde que incrementa el contraste entre los vasos y el fondo de la retina, diferencia las lesiones de retina y coroides, diferencia las hemorragias y el pigmento

2. SISTEMA DE OBSERVACIÓN:

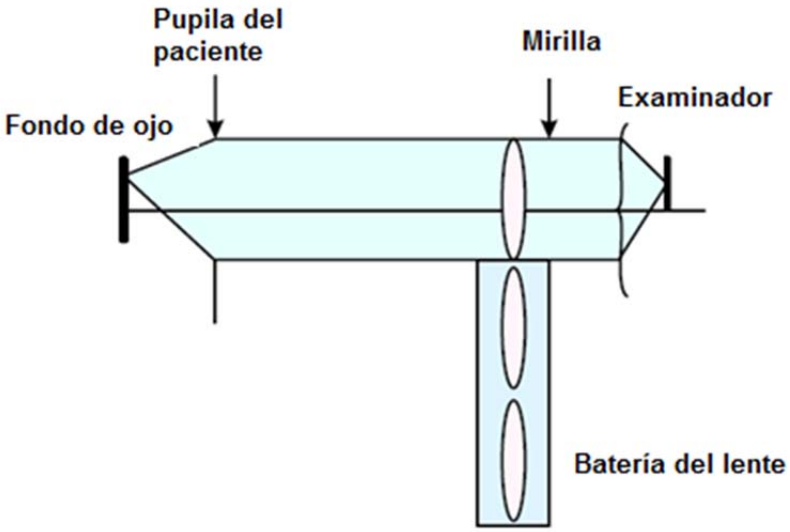

Figura 16.7 *sistema de observación del oftalmoscopio directo*

OFTALMOSCOPIA DIRECTA (CONTINUACIÓN)

PARTES Y SISTEMA OPTICO DE LA OFTALMOSCOPIA DIRECTA (CONTINUACIÓN)	**El sistema de observación comprende:** • Un agujero de visión/mirilla y sistema de foco • Un sistema de enfoque hecho de una serie de lentes • El agujero de visión posiciona el eje de visión en un lado del eje de iluminación y así desplaza el reflejo corneal • Un reflejo corneal brillante puede eliminarse utilizando un filtro polarizado, sin embargo, causa disminución de la luz
PROCEDIMIENTO PARA REALIZAR LA OFTALMOSCOPIA DIRECTA	1. El profesional debe sostener el oftalmoscopio de manera que un dedo se pueda colocar sobre la rueda del lente, lo cual permite al profesional girar los lentes en la dirección de los lentes positivos o negativos La mano derecha se utiliza para sostener el instrumento cuando se realiza la técnica en el ojo derecho y con la mano izquierda cuando se realiza en el ojo izquierdo. Los profesionales que posean limitaciones físicas y visuales pueden no ser capaces de adaptarse a este método de manejo del instrumento 2. La apertura de observación del oftalmoscopio debe ser ubicada directamente ante el ojo del profesional, por lo tanto requiere que el profesional mueva su cabeza, brazo y oftalmoscopio como una unidad 3. Mantener la fijación es esencial para realizar un examen oftalmoscopico adecuadamente. Debe orientarse al paciente para ver en posición primaria o hacia adelante , para poder observar la cabeza del nervio óptico del polo posterior, que es la estructura que se observa de primeras. Uno puede recomendarle un punto de fijación grande en una cartilla de AV. En el caso de la evaluación pediátrica, sería un objeto visualmente llamativo 4. La técnica se realiza mejor en una habitación de iluminación tenue para asegurar que el tamaño de la pupila sea amplio y así tener un campo visual mayor durante el examen 5. Resulta esencial dar instrucciones adecuadas al paciente. Esto incluiría el propósito del examen, la luz brillante y que usted se debe aproximar mucho a la cara y ojo del paciente. De esta forma, el paciente estará advertido de que se acercarán a su espacio personal 6. Cuando comienza el examen, el profesional comienza con un lente de aproximadamente +10.00DS y se posiciona a aproximadamente 10cm del paciente (equivalente al foco del lente +10.00DS). Esta graduación de lente facilita la visión de las estructuras anteriores de los medios oculares. Se puede observar el reflejo rojo, el cual es el reflejo que proviene del fondo de ojo. Cualquier turbidez de los medios generalmente obstruirán la visión de este reflejo rojo. A medida que el profesional enfoca hacia las estructuras posteriores, es decir, desde el acuoso, cristalino, etc., disminuye el aumento de los lentes de enfoque 7. Generalmente, no se requiere que el paciente utilice su fórmula a menos que posea un error refractivo muy grande

OFTALMOSCOPIA DIRECTA (CONTINUACIÓN)

PROCEDIMIENTO PARA REALIZAR LA OFTALMOSCOPIA DIRECTA (CONTINUACIÓN)	8. Las opacidades de los medios se evalúan utilizando el principio del movimiento del punto de paralaje nodal positivo como referencia a. Si la opacidad se encuentra en la cápsula interior, entonces la opacidad parecerá moverse en la misma dirección que el movimiento del ojo b. Si la opacidad de encuentra en la cápsula posterior, entonces la opacidad parecerá moverse en dirección opuesta al movimiento del ojoSi la opacidad se encuentra posterior al cristalino, en el gel vítreo, generalmente partículas flotantes, parecerán moverse mientras el paciente mueve su ojo y luego flotan nuevamente a su posición original Mientras el profesional completa el examen de medios , se estará acercando al paciente. Sin embargo, el profesional no debería acercarse más que el alcance de las pestañas 9. Puede existir una necesidad de calcular por fórmula los ajustes de la receta utilizada para ver el ojo, con el fin de que el profesional sea capaz de ver con claridad la retina del paciente. La graduación de los lentes de corrección debe ser la suma algebraica de las ametropías del profesional y el paciente menos la cantidad dióptrica de acomodación $F_{\text{lente de correción}}$ = (Ametropía del Profesional+ Ametropía del Paciente) - acomodación Por ejemplo: (-2.00 + 5.00) – 1.00 = +2.00DS 10. Cuando el profesional se encuentra listo para ver el fondo de ojo y de forma más específica la cabeza del nervio óptico (NO), puede moverse a una posición ligeramente temporal a la vista central. En este punto, el paciente se encuentra observando a lo largo del eje visual. En algunos casos, puede resultar difícil al paciente ser capaz de obtener una observación inmediata del NO incluso en esta posición. Si este es el caso, el profesional debe encontrar una bifurcación de las formas de los vasos cuando forman una “V”, lo cual le brindará una guía , de en que dirección moverse para encontrar la NO 11. Una vez que el profesional observa el NO , existen una serie de características que el profesional debe reconocer con el fin de determinar el estado de salud de la retina. Estas características incluyen: a. Contorno y distinción del margen del nervio óptico b. Tejido del borde neuroretinal. Este se encuentra entre los márgenes del disco y la excavación y el ancho de la misma. Esto necesita observarse detenidamente ya que puede ser un indicador de riesgo del cambio glaucomatoso ocurriendo en los pacientes. c. Relación exc-disco (relacion C/D) – horizontal y vertical d. Profundidad de la excavación e. Visibilidad de la lámina cribrosa f. Contorno de los márgenes de la excavación g. Crecientes alrededor del margen del disco h. Arteria central de retina (ACR) y vena central de retina (VCR) i. Pulsación venosa espontánea j. Relación arteria--vena (A/V) k. Cruces de arterias y venas, las cuales deben evaluarse fuera del NO l. Reflejo arteriolar m. Otras variaciones en vasculatura que incluyen los vasos circulineales, vasos indeterminados, neovascularización, etc.

OFTALMOSCOPIA DIRECTA (CONTINUACIÓN)

PROCEDIMIENTO PARA REALIZAR LA OFTALMOSCOPIA DIRECTA (CONTINUACIÓN)	12. Se requiere que el profesional examine los cuatro cuadrantes. El profesional se moverá hacia los diferentes cuadrantes o el paciente mirará en distintas direcciones de visión 13. Cualquier anormalidad/lesiones debe anotarse en términos de tamaño, posición del disco en posición de las manecillas del reloj 14. Se examina la macula pidiéndole al paciente que observe directamente dentro de la fuente de luz del oftalmoscopio, o el profesional debe mover su vsión en una dirección temporal para alcanzar la macula. El profesional debe notar el color, anormalidades existentes, presencia de reflejo foveal, firmeza de la posición del reflejo foveal con la fijación y uniformidad de la coloración de la mácula La evaluación de la salud ocular utilizando el oftalmoscopio no puede lograrse sin que el profesional este consiente de la apariencia normal del fondo de ojo y sus variaciones.

FONDO DE OJO NORMAL

COLOR DEL FONDO DE OJO	• Existe una variación del color de fondo, entre individuos • El color del fondo de ojo es rojizo-anaranjado por el pigmento en la capa epitelial de pigmento (EPR), coroides y su vasculatura • En individuos con pigmento escaso, como en las personas Caucásicas, la vasculatura de la coroides es más visible, y por lo tanto el fondo de ojo tiene una apariencia más rojiza • En individuos con pigmento denso, como en pacientes Asiáticos o Africanos, el alto contenido de pigmento del fondo de ojo da una apariencia atigrada que se observa como bandas oscuras de pigmento
CABEZA DEL NERVIO ÓPTICO (NO)	• El NO se encuentra nasal a la macula o puede observarse fácilmente cuando el profesional observa la retina cuando está a aproximadamente 15 grados temporalmente al ojo examinado • Las dimensiones del NO promedio: 5.5° de ancho y 7.5° de alto. Su proyección en el campo visual se denomina punto ciego, ya que el NO no posee foto receptores • Los márgenes externos del NO se indican como margen del disco y deben ser claros y definidos. Una falta de claridad en estos márgenes puede indicar la presencia de condiciones patológicas • La porción central del NO está marcada por una excavación, la cual se denomina excavación óptica fisiológica. Es el punto de salida de las fibras de células de los ganglios de la retina al nervio óptico. La presión intraocular tiene un impacto sobre la morfología de la excavación y el borde neuro-retinal • La evaluación de la relación C/D es el tamaño de la excavación con respecto al disco

FONDO DE OJO NORMAL (CONTINUACIÓN)

VASOS DE LA RETINA	• Los vasos sanguíneos observados en el fondo de ojo son el único lugar del cuerpo en el cual pueden visualizarse directamente • Las venas son más gruesas y oscuras ya que llevan sangre sin oxigeno. Tienen paredes transparentes • Las arterias son más angostas y de un rojo más brillante • La ACR y VCR emergen en el disco óptico y entran la capa de fibras del nervio • Tanto las arterias como las venas tienen una trayectoria relativamente fluida. La tortuosidad puede ser una variación congénita o indicar la presencia de patologías vasculares • Generalmente se conduce una evaluación de la relación de AV (grosor de la Arteria comparado con la Vena) sobre la segunda bifurcación de los vasos. La proporción de A/V normal es 1:2, 2:3
MACULA	• La macula se encuentra a aproximadamente 2 diámetros de disco (DD) temporal al disco óptico • El área se extiende 5mm de diámetro • La macula es de mayor pigmentación que el resto del fondo de ojo. Esto es debido a : o Pigmentación aumentada de la capa del EPR o Pigmento xantófilo que da un tinte anaranjado/azul a la macula • El pigmento de la macula se distribuye de forma uniforme • Las anormalidades de la pigmentación macular se observan generalmente como una coloración desigual y se denominan pigmentaciones moteadas • Esta área del fondo de ojo es rica en conos foto receptores de retina • La región central de la mácula se conoce como la fovea central (zona foveal avascular). Es un área que se encuentra ligeramente excavada en relación al área alrededor de la macula. Esto da lugar a un reflejo foveal cuando se ilumina, ya que es un aspecto más delgado de la macula • La zona foveal avascular (porción central de la macula) en su totalidad depende de los corio capilares para su nutrición y suministro de O2 Las estructuras mencionadas se discuten con mayor detalle en su representación esquemática.

REPRESENTACIÓN ESQUEMÁTICA DE LAS VARIADAS ESTRUCTURAS DEL FONDO DE OJO

REPRESENTACIÓN ESQUEMÁTICA DE LAS VARIADAS ESTRUCTURAS DEL FONDO DE OJO	1. Márgenes de disco óptico NO 2. Tejido de borde neuro retinal entre los márgenes de disco y excavación 3. Relación exc--disco (C/D) 4. Profundidad de la excavación 5. Visibilidad de la lámina cribosa 6. Contorno de los márgenes de la excavación 7. Crecientes alrededor del margen de disco 8. Arteria central de retina (ACR) y vena central de retina (VCR) 9. Pulsación venosa espontánea 10. Proporción de grosor arteria-a-vena (proporción A/V) 11. Cruces de arteria y vena 12. Reflejo arteriolar de luz 13. otras variaciones de vasculatura que incluyen vasos circumlineales, vasos cilioretinales, vasos indeterminados, neovascularización, etc.
1. MÁRGENES DEL DISCO	**DISCO ÓPTICO (OD)** **Tamaño de disco óptico:** • El tamaño del disco óptico (OD) no es igual entre unos y otros • Según Jonas et al (1999) o El tamaño del disco optico en hombres es > que en las mujeres o Miopía aguda > hipermetropía aguda o El disco óptico varía con la raza Blancos/Caucásicos < Asiáticos/Hispanos < Africo-Norteamericanos **Diámetro de Disco Optico:** • ~ 5° ancho horizontal y ~7° ancho vertical 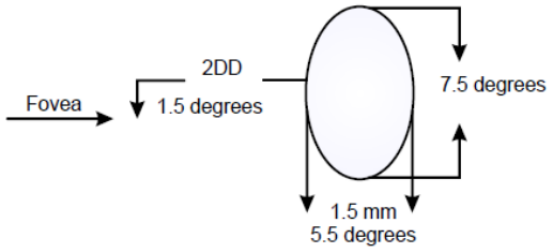 ***Figura 16.8*** *Dimensiones de la cabeza del nervio óptico* **Forma del disco óptico:** • El Diámetro es levemente verticalmente ovalado. En promedio, el diámetro vertical es 7-10% más grande que el horizontal • No es poco común encontrar Discos esféricos • Formas de disco anormales pueden estar correlacionados con incremento de astigmatismo de la córnea

REPRESENTACIÓN ESQUEMÁTICA DE LAS VARIADAS ESTRUCTURAS DEL FONDO DE OJO (CONTINUACIÓN)

1. MÁRGENES DEL DISCO (CONTINUACIÓN)

Márgenes del disco:

- El borde escleral es el límite del disco y puede aparecer como un círculo blanco total o parcial, periférico al borde neuroretinal normalmente rosado (NRR)
- Los márgenes del disco pueden ser definidos o no-definidos
- Los márgenes pueden ser elevados o borrosos. Ejemplos de casos presentando discos con márgenes borrosos son: drusas en el NO, hipertensión intra craneana benigna, hipertensión sistemica avanzada, etc. Cuando esto ocurre, es necesario distinguirlos de una variación normal ó patológica
- Los símbolos para denotar los márgenes del disco son:

  Contorno definido _____ Contorno No-definido- - - - - - - - - - - - -

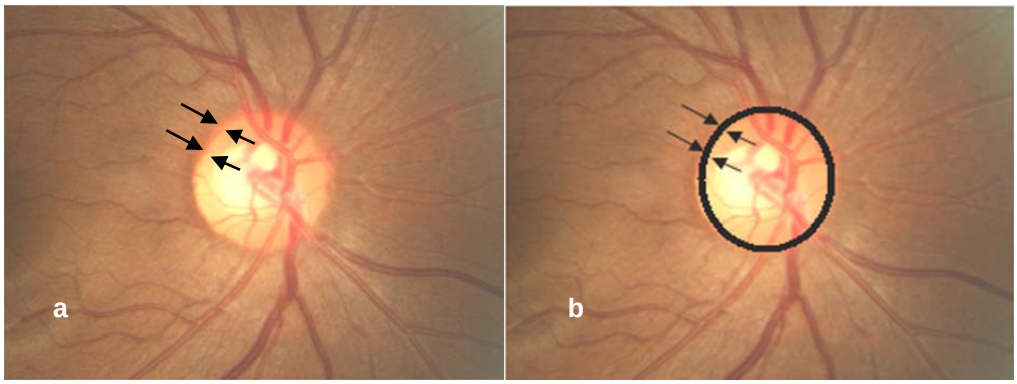

Figura 16.9 *Cabeza del nervio óptico normal – (a) el contorno escleral está señalado entre las flechas; (b) margen definido del disco óptico*

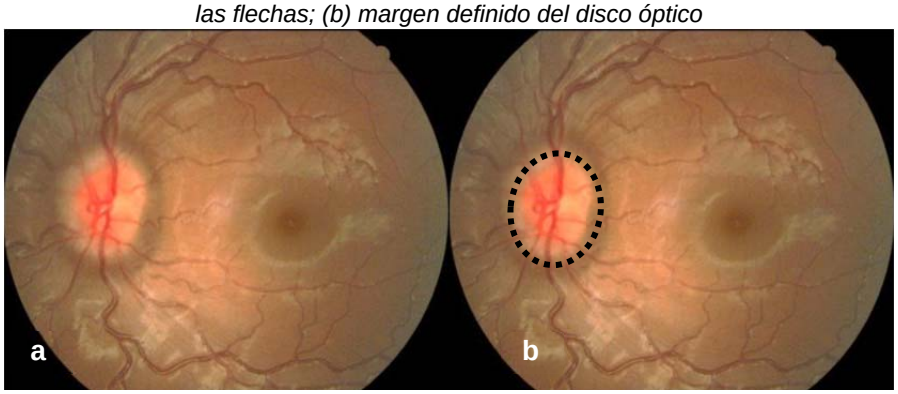

Figura 16.10 *(a) NO con un margen de disco no-definido; (b) Diagrama de márgenes no-definidos*

Forma del disco óptico

- La forma del disco óptico puede ser circular (Fig. 16.11a), ovalado (Fig. 16.11b), ó inclinado (Fig. 16.11c)

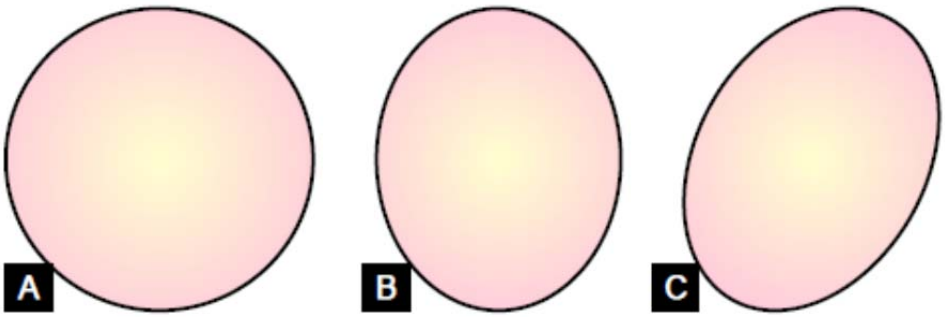

Figura 16.11 *(a) disco de forma circular; (b) disco de forma ovalado; (c) inclinado*

REPRESENTACIÓN ESQUEMÁTICA DE LAS VARIADAS ESTRUCTURAS DEL FONDO DE OJO (CONTINUACIÓN)

1. MÁRGENES DEL DISCO (CONTINUACIÓN)

Posición de la excavación dentro del disco

- La posición de la excavación dentro del disco puede ser centrado o descentrado
- Siempre se debe dibujar la excavación en su posición correcta dentro del disco
- La posición de la excavación una vez dibujada, como: (a) centrada (Fig. 16.12a) ó (b) descentrada (Fig. 16.12b)

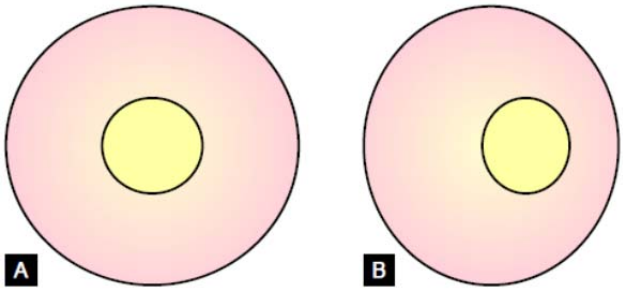

Figura 16.12 *(a) Exc centrada dentro del disco óptico; (b) Exc descentrada dentro del disco óptico*

EXCAVACIÓN

Tamaño de la exc en relación al tamaño de disco óptico

- La exc óptica es la excavación del NO
- El borde entre el disco y el borde se determina por el contorno y no la coloración (esto se obtiene con más precisión por el estudio estereoscópico del NO)
- El borde de la exc se puede determinar localizando el contorno de los vasos (Fig. 16.13)
- La exc es más grande en una cabeza de nervio óptico de mayor tamaño, pero la relación C/D es relativa al tamaño del NO

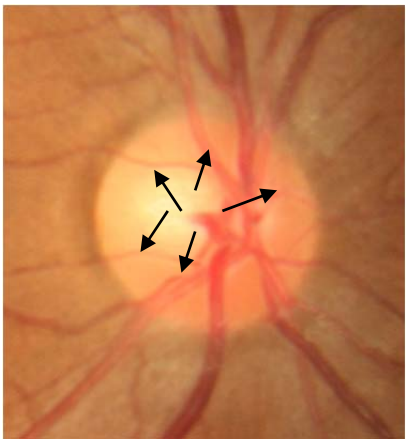

Figura 16.13 *Cambios de contornos por los vasos (como señalado por las flechas), indica el margen de la exc óptica*

REPRESENTACIÓN ESQUEMÁTICA DE LAS VARIADAS ESTRUCTURAS DEL FONDO DE OJO (CONTINUACIÓN)

2. BORDE NEURO-RETINAL (NRR)	**TAMAÑO DE BORDE NEURO RETINAL** • Este es el borde rosado de tejido capilar enriquecido presente en cabezas de nervios ópticos saludables • Es el equivalente intra papilar de las fibras de los nervios retinales y fibras NO. (Nervio Optico) • El estudio NRR es necesario en una evaluación oftalmoscópica del NO • El tamaño de NRR está correlacionado con el área del disco. Un disco más grande tiende a tener un NRR de mayor tamaño • Los axones de las células ganglionares cerca al disco óptico, se encuentran más centradas al disco comparadas a las axones de la periferia retinal que yacen en los márgenes del NO **FORMA DE NRR** • La forma del NRR está basada en la forma verticalmente ovalada del DO y la forma horizontalmente ovalada de la exc óptica • NRR es normalmente más ancho en la parte **Inferior** seguido por el margen **Superior** del disco, el área Nasal del disco y finalmente la región **Temporal** del disco (la regla ISNT, como calificado por Werner) (Fig. 16.14) • Palidez NRR puede ser un síntoma de daño del NO • Muescas de la exc ó elongación vertical de la exc, indica comprometer la fibra del nervio. Estudio del NRR demostrará que se estrecha o angosta en este aspecto del NO. El estudio de esto en los campos visuales es crítico y puede presentarse como un defecto del campo visual • El cambio en tamaño y grosor del NRR (Revisión de la regal ISN'T) es de suma importancia en el diagnóstico de daño del NO glaucomatoso temprano, el cual podrá presentarse antes de los defectos del campo visual 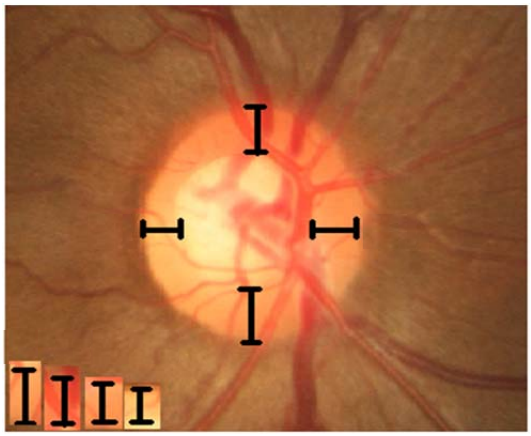 ***Figura 16.14*** *Comparaciones del borde neuro retinal cumpliendo la regla ISNT*

REPRESENTACIÓN ESQUEMÁTICA DE LAS VARIADAS ESTRUCTURAS DEL FONDO DE OJO (CONTINUACIÓN)

3. RELACIÓN DE LA EXC CON EL DISCO (C/D)	• La relación de C/D depende del tamaño del DO y la exc • El estimativo de la relación C/D es independiente del aumento del medio óptico y el método de evaluación del NO • Excavación fisiológica aumentada generalmente indica una mayor relación de C/D (> 0.5) pero sin daño funcional (Ej.: pérdida de campo visual) • Relación de C/D asimétrica con una diferencia de 0.2 o más entre los dos ojos, generalmente indica un glaucoma u otra patología • El filtro rojo es útil cuando se calcula la relación de C/D y mácula • Para determinar la relación C/D, se le dá un valor de 1.0 ó 10 al diámetro del disco • Se debe determinar cuál es la proporción entre el diámetro horizontal y vertical de la exc al diámetro horizontal y vertical del disco • Los ejes, horizontal y vertical, están especificados (Ej.: 0.4HX0.5V) • La relación C/D puede darse en forma decimal (Ej.: 0.5) ó una proporción de porcentaje (Ej.: 50%) **MÉTODOS PARA DETERMINAR LA RELACIÓN ENTRE LA EXCAVACIÓN Y EL DISCO ÓPTICO** **a. Acomodar la copa dentro del diámetro del disco** Se puede calcular la relación CD , calculando cuantas veces la exc puede llenar el diámetro del disco. En el diagrama, más abajo, la exc puede caber tres veces dentro del diámetro del disco, y aún hay un sobrante de NRR que no se puede acomodar. Esto significa que la relación CD es de aproximadamente 0.3 sobre las dimensiones en el horizontal y 0.3 en el vertical. C/D = 0.3HX0.3V. 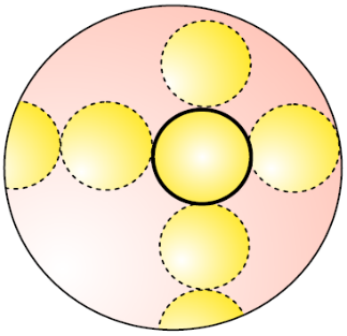 ***Figura 16.15*** *Diagrama para determinar la relación de la exc/ disco* **b. Método de la Regla** Otro método es, dividir el disco en 10 partes a través del diámetro y, determinar cuántas de las 10 divisiones está ocupado por la exc (Fig. 16.16). Ej.: 4 de las 10 partes sobre el eje horizontal se llena por la relación de CD hecha por la exc sobre el horizontal 0.4 ó 40%. Se lleva a cabo un procedimiento similar para determinar la relación vertical.

REPRESENTACIÓN ESQUEMÁTICA DE LAS VARIADAS ESTRUCTURAS DEL FONDO DE OJO (CONTINUACIÓN)

3. RELACIÓN DE LA EXC CON EL DISCO (C/D) (CONTINUACIÓN)	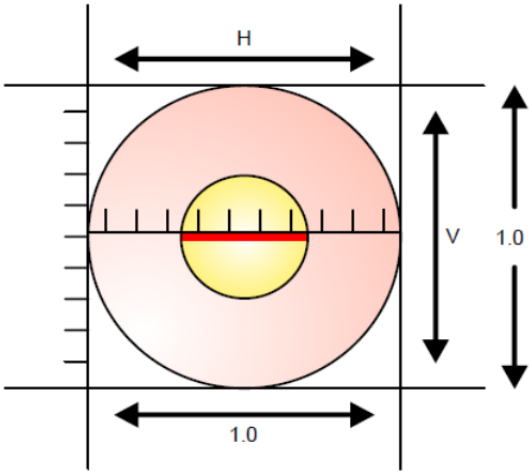 ***Figura 16.16*** *Diagrama de uso del método de la regla para determinar la relación de la exc con el disco*
4. PROFUNDIDAD DE LA EXCAVACIÓN	• La profundidad de la exc puede ser, plana, moderada (márgenes inclinados) o profundos (márgenes empinados) • La profundidad de la exc se puede deducir del cambio en poder para visualizar la exc desde el borde neuro retinal. Un cambio en poder de 3.00 DS = 1 mm profundidad • Una exc profunda generalmente es aquella que puede ser asociada con la presencia de lámina cribrosa • Anormalidades en la profundidad de la exc pueden ser detectadas por el efecto de los vasos en bayoneta (exc estilo vasos en bayoneta) ó vasos denudados, donde se encontraron previamente vasos circunlineales
5. LÁMINA CRIBROSA	• La lamina cribosa es un tejido colágeno conectivo y glial que es continuo y construye el canal escleral • Es un tejido de estilo tamiz que provee apoyo a las fibras de nervios de célula de salida del ganglio • Visualizado en aproximadamente 35% de ojos normales como puntos laminares en la base de la cúpula. Ej.: aparecen como puntos grisáceos y borrosos (Fig. 16.17) 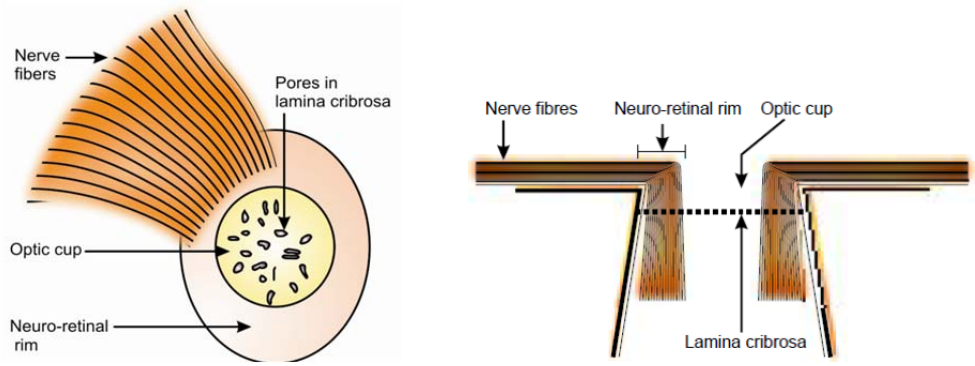 ***Figura 16.17*** *(a) Vista esquemática directa de la lamina cribrosa observada dentro de la exc; (b) Perfil del NO y la lámina cribrosa*

REPRESENTACIÓN ESQUEMÁTICA DE LAS VARIADAS ESTRUCTURAS DEL FONDO DE OJO (CONTINUACIÓN)

5. LÁMINA CRIBROSA (CONTINUACIÓN)	• La lamina cribosa se representa por marcas (#) señales o péqueños círculos (Fig. 16.18) • Generalmente es de más utilidad diagramar la lámina con círculos pequeños. En condiciones como glaucoma, la lámina puede distorsionarse (cambiar de forma de circular a elongada) siguiendo la dirección del daño de la exc. Esto puede visualizarse como elongado • Lámina normal se diagrama como ⚬⚬ mientras que lámina distorsionada se diagrama como 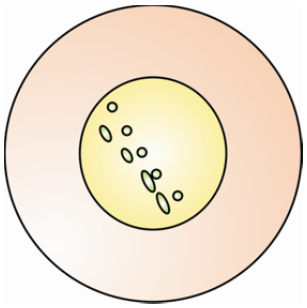 ***Figura 16.18*** *Representación diagramática de la lámina cribrosa y su distorsión*
6. CONTORNO DE LAS PAREDES DE LA EXCAVACIÓN	• Mientras que la profundidad de la exc puede estar en toda la exc, hay instancias en que puede variar desde un extremo de la exc hasta el otro • Si la exc es más profunda en un extremo y se inclina en el otro extremo, se indica a través de líneas de radiación oblicuas (Fig. 16.19) ***Figura 16.19*** *Líneas de radiación indicando inclinación en una copa* • El contorno de una exc, además, puede también ser calculado por la torsión de los vasos sanguíneos en el margen de la exc. Si los vasos sanguíneos tienen una curvatura aguda, esto indica que el contorno de la exc está inclinado
7. MÁRGENES DE LA EXCAVACIÓN	• Los Márgenes de la exc se denotan de la misma manera que para el disco • Los símbolos para indicar los márgenes de la exc son: Margen definido ———————— Margen No-definido - - - - - - - - - - - - - - 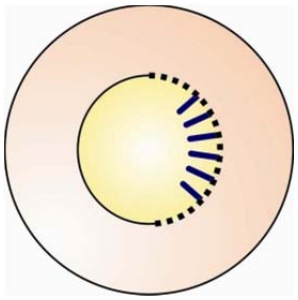 ***Figura 16.20*** *Representación diagramática de los márgenes inclinados de una copa con márgenes No-nítidos también*

REPRESENTACIÓN ESQUEMÁTICA DE LAS VARIADAS ESTRUCTURAS DEL FONDO DE OJO (CONTINUACIÓN)

7. MÁRGENES DE LA EXCAVACIÓN (CONTINUACIÓN)	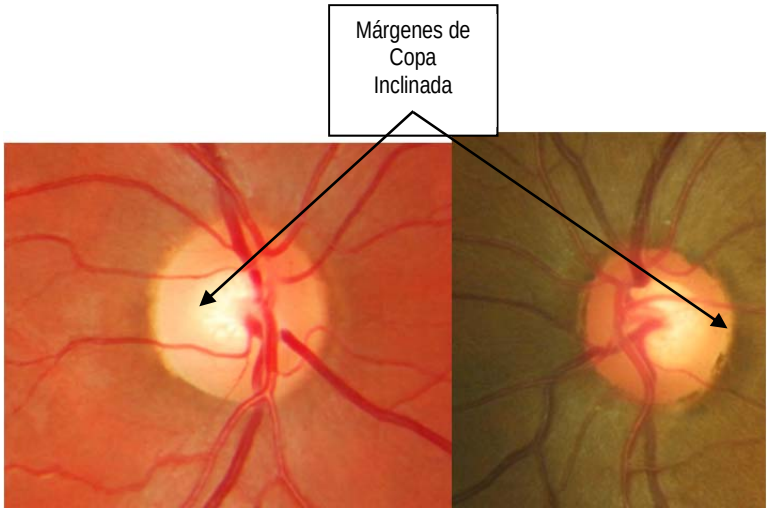 ***Figura 16.21*** *NO con una exc inclinada y márgenes temporales No-definidos*
8. CRECIENTES	• Crecientes pueden ser: o Escleral: Blanco (proveniente de la esclera) o Coroidea: gris verdoso (proveniente de coroides) o Pigmentaria: negro (proveniente del Epitelio Pigmentario Retinal -EPR) 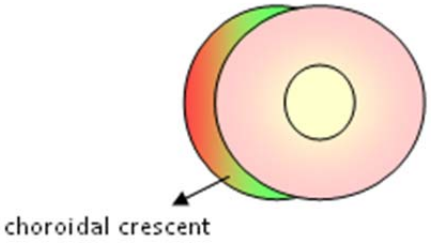 ***Figura 16.22*** *Diagrama de crecientes , en la figura se obs un creciente escleral* • Los crecientes son diagramados como circunferencias alrededor del disco y sombreados hacia adentro (Fig. 16.21) • Los crecientes pueden aparecer como alteraciones anatómicas aisladas o pueden ser asociadas con otras anomalías del NO ya sean congénitas o adquiridas. Las crecientes en sí son benignas • Una creciente aparece si varios tejidos del fondo ocular no llegan al NO o tienen una extensión incompleta o Por Ej.: Una creciente coroidea es gris verdosa y representa una exposición de tejido coroideo (Fig. 16.22a y 16.23) o Una creciente escleral es una variación de coloración blanquecina, porque ni el EPR ni tampoco el coroideo es contiguo con el NO, revelando el escleral blanquecino más abajo (16.22b y 16.23) o La creciente de pigmento es secundaria a la exposición de la capa de EPR y aparece de color negro (Fig. 16.24) • La creciente escleral es asociada muy frecuentemente con miopía aguda por la elongación del globo ocular y, al estirarse el ojo, el EPR y coroideo se corre del tejido del disco. Las crecientes generalmente ocurren en el aspecto temporal del disco

REPRESENTACIÓN ESQUEMÁTICA DE LAS VARIADAS ESTRUCTURAS DEL FONDO DE OJO (CONTINUACIÓN)

8. CRECIENTES (CONTINUACIÓN)

Figura 16.23 *(a) Vista esquemática de la creciente coroidea*
(b) Vista esquemática de la creciente escleral

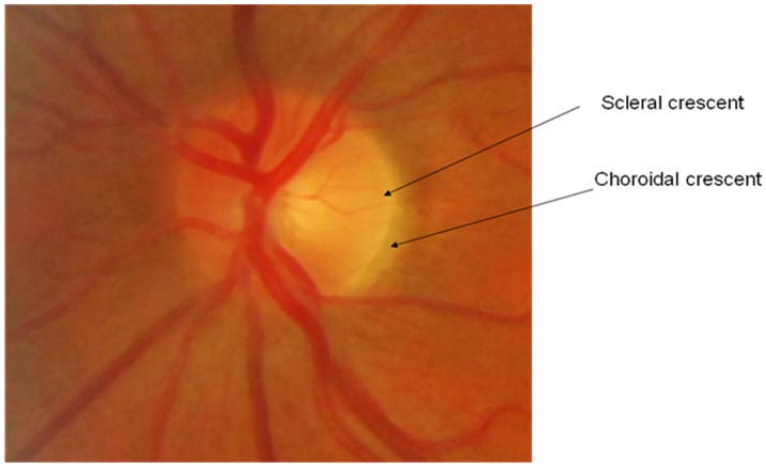

Figura 16.24 *NO con crecientes esclerales y coroidea*
(Fuente: Bina Patel New England College of Optometry (NECO)

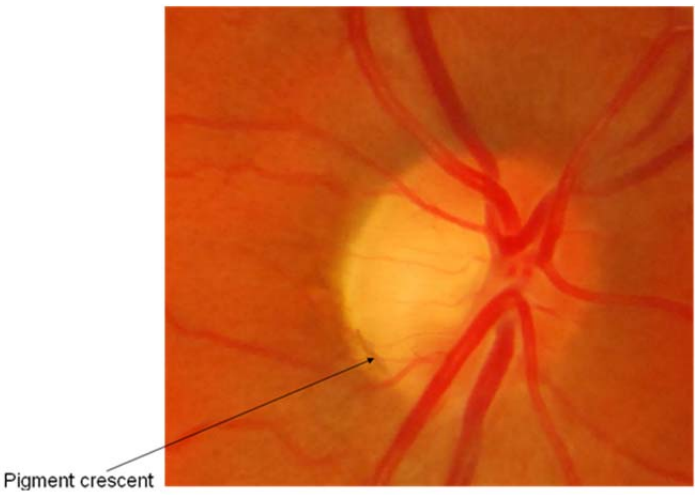

Figura 16.25 *NO con creciente pigmentaria*
(Fuente: Bina Patel New England College of Optometry (NECO)

REPRESENTACIÓN ESQUEMÁTICA DE LAS VARIADAS ESTRUCTURAS DEL FONDO DE OJO (CONTINUACIÓN)

8. CRECIENTES (CONTINUACIÓN)	**Atrofia peripapilar** es también una característica de estilo creciente vista alrededor del NO (Fig. 16.25). Puede encontrarse en una estructura de 360 grados alrededor del NO o más comúnmente observado de forma temporal. El área del PPA se puede dividir en una zona alfa periférica y zona beta central. La zona beta representa una área de pérdida total del EPR y una reducción en número de foto receptores, por lo tanto, incrementando la visibilidad de los vasos más grandes de la coroides y la esclera. Los cambios de la zona alfa corresponde a las áreas de irregularidades en EPR. La zona beta se haya con más frecuencia y de forma extensiva en ojos con glaucoma. Las áreas del PPA correlacionadas con defectos del campo visual que se pueden encontrar en ambos casos de glaucoma. Escotomas absolutos se encuentran con frecuencia en los cambios de zona beta, mientras que Escotomas relativos se encuentran con cambios de zona alfa. Mientras que la etiología del PPA ha sido incierta, se ha visto como un indicativo de un área de la retina que tiene escaso riego sanguíneo, lo que resulta en una atrofia corioretinal alrededor de la cabeza del nervio óptico. Clínicamente aparece como un área de hiper e hipo pigmentación del EPR y coroideo alrededor de la cabeza del nervio óptico. ***Figura 16.26*** *Atrofia Peripapilar* (Fuente: Bina Patel New England College of Optometry (NECO))
9. ARTERIA CENTRAL DE LA RETINA (ACR) Y VENA CENTRAL DE LA RETINA (VCR)	• Mientras que la arteria y vena central de la retina deben evaluarse en el NO, no es esencial diagramarlos a menos que se observen anormalidades • La arteria central de la retina (ACR) es una rama de la arteria oftalmológica (carótida interna). Por lo tanto, hay una relación directa entre la enfermedad carótidea y las trombosis retinales, y los infartos de la cabeza del nervio óptico • La ACR penetra por el nervio posterior al globo ocular, continua hacia delante, se contrae a la altura de la lámina cribosa y penetra el globo ocular a través de la cabeza del nervio óptico. Tiene una entrada que esta ubicada nasalmente a la del ACR • La ACR se bifurca en las arterias pupilares superiores e inferiores para recorrer la retina para irrigar las capas de la retina interna • Las arterias yacen en la capa de fibras nerviosas (NFL) (por sus siglas en inglés), con conexiones con la capa de célula ganglionares con fuertes conexiones (ILM) • Generalmente la ACR se forma en el disco optico. En ocasiones, no se forma hasta después de que pasa a través de la lámina cribosa

REPRESENTACIÓN ESQUEMÁTICA DE LAS VARIADAS ESTRUCTURAS DEL FONDO DE OJO (CONTINUACIÓN)

9. ARTERIA CENTRAL DE LA RETINA (ACR) Y VENA CENTRAL DE LA RETINA (VCR) (CONTINUACIÓN)	• El CRV tiene paredes muy delgadas y es susceptible a presiones y compresiones externas. La falta de estructura de pared definida permite la aparición variable en condiciones de enfermedad, como goteo venoso en retinopatía o distensión diabética • Las cortas arterias filiares posteriores, la arteria ciliar posterior y la arteria pial son responsables por la mayor parte del riego sanguíneo a la cabeza del nervio. Las pequeñas ramas desde el CRA riegan las capas superficiales del ONH **CURSO DE LA ARTERIA Y VENA** • En general, el calibre de los vasos debería ser uniforme, sin área de compresión en el cruce de los vasos
10. PULSACIÓN VENOSA ESPONTÁNEA	• La pulsación venosa se encuentra en aproximadamente 80% de individuos normales • Es un indicativo de la homeostasis entre la presión sanguínea y la presión intraocular • La evidencia de una pulsación venosa se incrementa con la edad debido al aumento de IOP y el incremento en presión sanguínea • Si la observar debe registrala como pulso venosos positivo y la falta de éste, como negativo o simplemente no se registra • La pulsación venosa puede ser espontánea (SVP) • Las condiciones que pueden contribuir a la detección ó provocación de una pulsación venosa incluyen, papiledema, presión intraocular alta – IOP o presión sanguínea muy baja
11. RELACIÓN ARTERIA / VENA (A/V)	• La realción normal A/V es aproximadamente 2:3 • La relación A/V generalmente se calcula pasada la primera bifurcación • Anormalidades que pueden alterar la relación AV, incluyen condiciones como diabetes e hipertensión
12. CRUCES DE ARTERIAS Y VENAS	• La compresión de las venas sobre las arterias puede ocurrir en los cruces A/V • La fusión de la adventicia arterial y los recubrimientos venosos gliales en los cruces A/V. El tejido compartido en esta área, resulta en compresión de la pared venosa cuando las arterias desarrollan cambios arterioescleróticos • Se podrán observar los siguientes cambios en los cruces A/V: o Signo de Salus: una desviación de la arteria subyacente o Signo de Gunn: estrechamiento de las arterias invade o se extiende en las venas o Inclinación: distensión de una vena periférica al cruce de la arteria y vena
13. REFLEJO DE LA ARTERIA	• El reflejo de luz de la arteria, es el ancho proporcional de la luz que está reflejada desde la base de una arteria al ancho total de la arteria • El engrosamiento de las paredes de la arteria permite que menos luz pase por medio de la arteria. Por lo tanto, la luz reflejada es mayor, como en los casos de arteriosclerosis ó arterosclerosis • El reflejo arteriolar que generalmente se espera es de: 1/3 ó 1/4 • Cambios arterioescleróticos involucran un ensanchamiento del reflejo arterial y una reducción de los vasos. Clínicamente, tiene un color blanco o cobrizo

REPRESENTACIÓN ESQUEMÁTICA DE LAS VARIADAS ESTRUCTURAS DEL FONDO DE OJO (CONTINUACIÓN)

14. OTRAS VARIACIONES EN VASCULATURA

- Otras variaciones en vasculatura incluyen vasos circunlineales, vasos cilioretinales, variaciones de los vasos, debilitamiento, neovascularización, etc.

ARTERIAS CILIORETINALES

- En casos aislados las arterias cilioretinales pueden encontrarse nasalmente y no se ramifican de la arteria central de la retina ACR (Fig. 16.27a)
- La arteria cilioretinal es una rama de la arteria ciliar posterior corta de la circulación coroidal (Fig. 16.27b) y típicamente, este vaso sale temporalmente hacia la mácula desde el borde neuroretinal (Fig. 16.28)
- Esta arteria se encuentra en aproximadamente 25% de la población
- Esta arteria puede verse como una o, en ocasiones, dos ramas
- En una oclusión de la arteria retinal central (ACR), la arteria cilioretinal puede proveer oxígeno/nutrientes de una superficie pequeña de la retina. Si adyacente a la mácula, en ACRA puede conservar una pequeña parte de la visión central

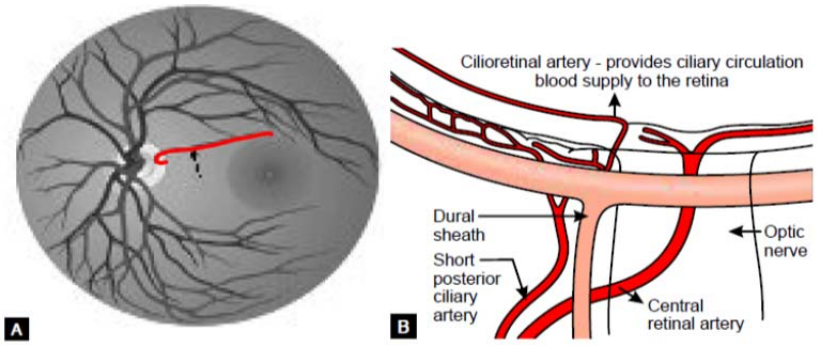

Figura 16.27 *(a) Muestra una vista directa de la salida de la arteria cilioretinal del NRR (b) Demuestra el orígen y camino de la arteria cilioretinal, para proporcionar a la retina circulación*

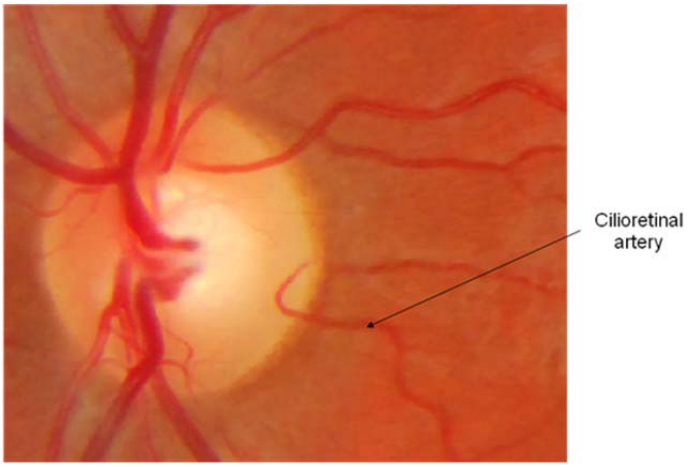

Figura 16.28 *NO con arteria cilioretinal*

VASOS CIRCUNLINEALES

- Un vaso circunlineal es un vaso que sigue el contorno de la excavación en forma parcial (Fig. 16.29).
- Los vasos circunlineales pueden volverse denudados cuando se agranda la excavación. El borde neuroretinal se adelgaza en casos de daño progresivo por el glaucoma

REPRESENTACIÓN ESQUEMÁTICA DE LAS VARIADAS ESTRUCTURAS DEL FONDO DE OJO (CONTINUACIÓN)

14. OTRAS VARIACIONES EN VASCULATURA (CONTINUACIÓN)

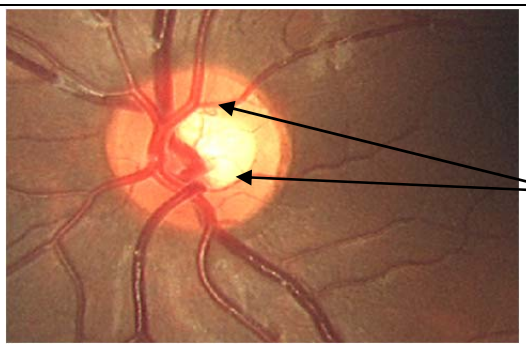

Figura 16.29 *NO con márgenes de disco definidos, excavación profunda y un vaso circunlinear*

VASOS SANGUÍNEOS DENUDADOS (O DESNUDOS)

- Un vaso sanguíneo denudado que se observa cuando el NRR se debilita en el borde de un vaso sanguíneo, creando una separación entre el vaso y el tejido neural (Fig. 16.30)
- Según Vingrys (2000), los vasos sanguíneos pueden aparecer denudados por aproximadamente 2 anchos de arteria y, a luego de eso, es considerado anormal
- La presencia de estos vasos, puede indicar neuropatía óptica glaucomatosa progresiva, excavación aumentada (Fig. 16.31)

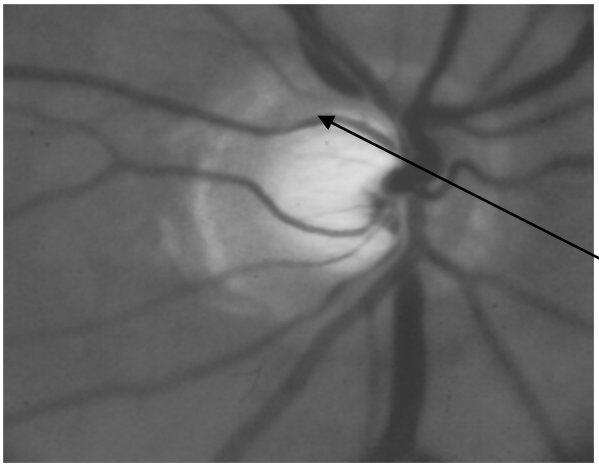

Figura 16.30 *NO con vaso circumlinear*

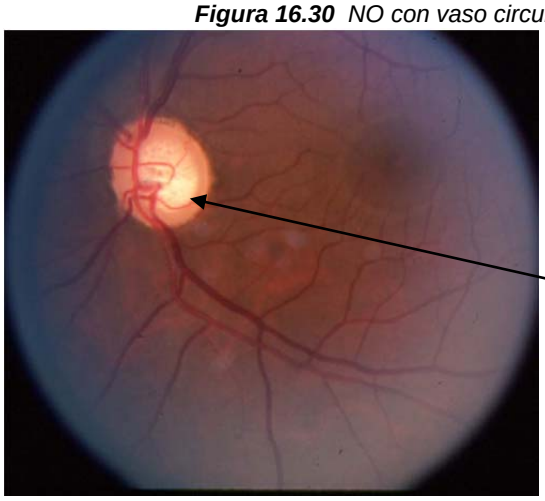

Figura 16.31 *NO con un vaso circumlineal*

REPRESENTACIÓN ESQUEMÁTICA DE LAS VARIADAS ESTRUCTURAS DEL FONDO DE OJO (CONTINUACIÓN)

14. OTRAS VARIACIONES EN VASCULATURA (CONTINUACIÓN)	**VASOS DEBILITADOS (VASOS CURVOS)** • Los vasos sanguíneos debilitados o curvos ocurren cuando la erosión neural en glaucoma produce distintos planos en el recorrido del vaso. También se conocen como vasos en "bayoneta" • Vasos debilitados se encuentran en copas muy profundas que asumen un perfil "bean-pot", o sea de vasija de frijoles, refiriéndose a la observación de los vasos desde arriba • Los vasos se empujan significativamente y su posición es alterada, generalmente debido a profundizar y cambios en la profundidad de la copa • Los vasos comienzan en un punto, desaparecen y luego reaparecen en otro punto, dentro de la copa • Estos vasos están diagramados con dos líneas sólidas en la posición en la que fueron debilitados, como demostrado en el diagrama que sigue 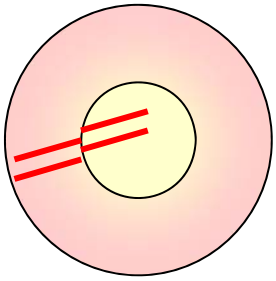 ***Figura 16.32*** *Ejemplo de un diagrama de disco para la foto retinal*

REGISTRANDO LAS ANORMALIDADES DEL FONDO

El tamaño y localizacion de las lesiones, se basa en el tamaño relativo de la cabeza del nervio óptico

Ej: La cicatriz retinal esta a la 1 en punto, esta a 2 DD de distancia del NO y tiene ½ DD de tamaño

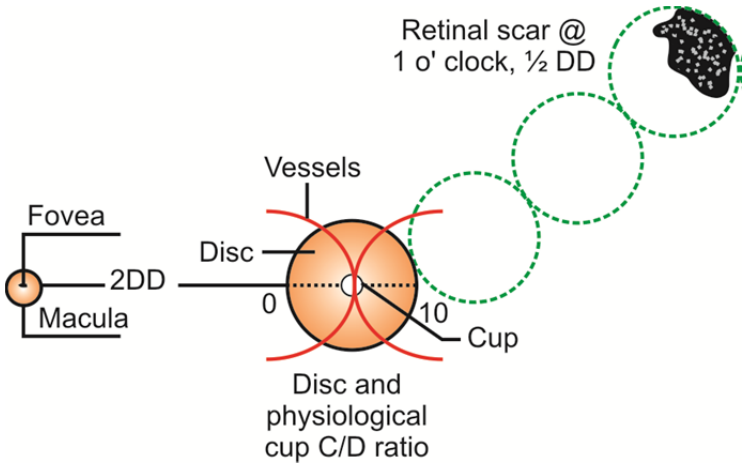

Figura 16.32 *Documentacion de las anormalidades del fondo*

BIBLIOGRAFÍA

Jonas et al. *Ophthalmoscopic Evaluation of the Optic Nerve Head*. Survey of Ophthalmology. 1999 43(4).

Vingrys AJ. *The Many Faces of Glaucomatous Optic Neuropathy. Clinical and experimental optometry*. 2000 83(3): 145-160.

Alexander LJ. *Primary Care of the Posterior Segment*. Connecticut: Appleton and Lange. 1994.