BrienHoldenVisionInstitute

BỆNH MẮT TRẺ EM

TÁC GIẢ

Rosie Brennan: Queen's University, Belfast, Ireland

THẨM ĐỊNH

Tim Fricke: Đại học Melbourne, Melbourne, Australia

GIỚI THIỆU

CÁC BỆNH MẮT Ở TRẺ EM

Bài này sẽ giới thiệu một số bệnh mắt chủ yếu mà các nhà khúc xạ nhãn khoa cần biết và có khả năng phát hiện.

NHƯỢC THỊ

Nhược thị là một bệnh sẽ được nói đến ở các học phần khác, ở đây sẽ chỉ được giới thiệu tóm tắt. Nhược thị thường được định nghĩa là sự giảm thị lực xảy ra do sự tiếp nhận hình ảnh kém và thường (nhưng không phải luôn luôn) xảy ra ở một mắt. Có nhiều nguyên nhân khác nhau gây ra sự tiếp nhận hình ảnh kém và những nguyên nhân này dẫn đến tên gọi dùng để mô tả các loại nhược thị; nhược thị do lác (kèm theo lác), nhược thị do khúc xạ (do tật khúc xạ không được chỉnh kính, do bất đồng khúc xạ hoặc tật khúc xạ cao ở 2 mắt, dẫn tới nhược thị 2 mắt), và nhược thị do mất nhìn (do đục các môi trường của mắt hoặc sụp mi).

Nhược thị xảy ra khi sự tiếp nhận hình ảnh bị cản trở ở giai đoạn nhạy cảm và chúng ta đã thấy rằng cản trở xuất hiện càng sớm và tồn tại càng lâu thì nhược thị càng sâu và càng khó điều trị. Điều trị sớm bằng chỉnh kính, bịt mắt và/hoặc gia phạt thường có kết quả.

LÁC MẮT

Lác mắt là bệnh trong đó 2 mắt không nhìn thẳng một hướng và thường được nói đến là dạng lác ngoài hoặc lác trong, mặc dù lác đứng cũng có thể kết hợp với lác ngang, hoặc ở dạng đơn độc (Hình 10.1). Do não không chấp nhận được song thị gây ra bởi 2 mắt không cùng nhìn một hình nên mắt lác sẽ bị ức chế, có thể dẫn đến nhược thị. Nhược thị thường kèm theo lác mắt. Ngoài ảnh hưởng chức năng, lác còn có ảnh hưởng thẩm mĩ trong một số trường hợp.

Hình 10.1 *Một đứa trẻ có lác trong mắt trái*
(Ảnh của Viện mắt LV Prasad)

GIẢ LÁC TRONG	Một số trẻ em có mắt trông như lác trong nhưng lại không có lác thực sự (Fig.10.2). Điều này có thể do những đặc điểm có thể như nếp quạt, và/hoặc sống mũi rộng và tẹt. Giả lác thường thấy rõ khi mắt nhìn sang bên. Sử dụng đèn pin để đánh giá ánh phản quang ở giác mạc có thể giúp xác định đó là lác thực hay lác giả. Khám nghiệm này được gọi là Hirschberg. **Hình 10.2** *Giả lác trong do nếp quạt* *(Ảnh của Viện mắt LV Prasad)*

RUNG GIẬT NHÃN CẦU

Rung giật nhãn cầu là động tác đu đưa không chủ ý của 2 mắt, với biên độ và mức độ thay đổi tùy theo hướng nhìn. Bệnh thường kèm theo thị lực kém và kém phát triển thị giác và cần được chuyển đi khám mắt. Thường kèm theo bạch tạng nhưng có thể đơn phát như là rung giật nhãn cầu bẩm sinh vô căn, hoặc kèm theo chức năng thị giác kém do bệnh lí.

TẮC LỆ ĐẠO BẨM SINH

Tắc lệ đạo bẩm sinh là một bệnh tương đối phổ biến, dẫn đến chảy nước mắt, ở một mắt hoặc 2 mắt (Hình 10.3). Hầu hết các trường hợp (96%) tự khỏi trong năm đầu của cuộc đời, những trường hợp dai dẳng có thể cần thông lệ đạo. Day ở khu vực cạnh mũi ngay dưới lỗ lệ có thể làm hết tắc, nhưng nói chung không cần can thiệp.

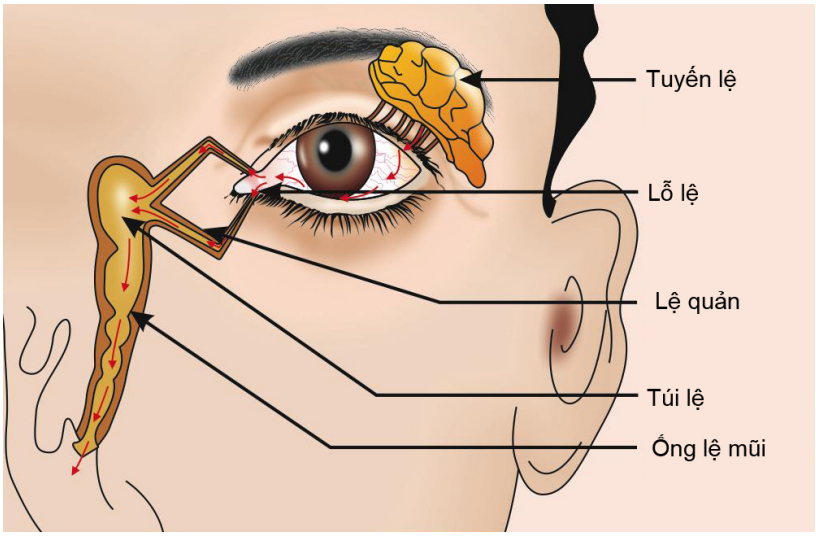

Hình 10.3 *Giải phẫu lệ đạo*

SỤP MI BẨM SINH

Sụp mi bẩm sinh là một bệnh loạn dưỡng khu trú nguyên phát của cơ nâng mi ở một mắt hoặc 2 mắt (Hình 10.4). Bệnh có thể đơn độc hoặc kèm theo các bệnh toàn thân (nhược cơ, loạn dưỡng cơ) hoặc bệnh mắt (u mi, liệt dây thần kinh III). Nhược thị xảy ra ở 25% các trường hợp (bất đồng khúc xạ hoặc mất nhìn).

Sụp mi thường cần điều trị phẫu thuật. Sụp mi bẩm sinh có ảnh hưởng đến sự phát triển thị lực của mắt bị bệnh. Sụp mi cần được khám để phát hiện nguyên nhân. Cần điều trị sớm để nâng mi lên nhằm phòng tránh mất nhìn.

Hình 10.4 *Sụp mi bẩm sinh một mắt (mắt phải)*
(Ảnh của Viện mắt LV Prasad)

GLÔCÔM BẨM SINH

Glôcôm bẩm sinh (lồi mắt trâu) (Hình 10.5) là một bệnh hiếm gặp (1/10000) đòi hỏi phải chuyển ngay cho bác sĩ mắt để điều trị tăng nhãn áp. Triệu chứng có thể là giác mạc to, chảy nước mắt nhiều, giác mạc mờ đục, sợ ánh sáng, co thắt mi và giảm ánh hồng của đồng tử. Nếu bệnh ở 2 mắt thì triệu chứng thường kín đáo hơn.

Điều trị glôcôm bẩm sinh thường là phẫu thuật. Cần chuyển ngay cho bác sĩ mắt.

Hình 10.5 *Lồi mắt trâu (mắt phải)*
(Ảnh của ICEH, Người chụp ảnh: Margreet Hogeweg)

KHÔNG CÓ MỐNG MẮT

Không có mống mắt là một bệnh bẩm sinh (thường 2 mắt) (Hình 10.6). Bệnh thường di truyền (2/3 trường hợp), nhưng có thể đơn phát và ảnh hưởng nhiều đến thị lực (thường khoảng 6/60) và sự phát triển thị lực do chất lượng kém của ảnh tạo ra ở võng mạc. Thường kèm theo những bất thường khác ở mắt như rung giật nhãn cầu, thiểu sản hoàng điểm và thị thần kinh. Có tăng nguy cơ glôcôm, đục thể thủy tinh, sẹo giác mạc, lệch thể thủy tinh và các bất thường khác của mắt, do đó cần khám bác sĩ mắt. Không có mống mắt có thể kèm theo u Wilms.

Không có mống mắt cũng có thể kèm theo các bệnh toàn thân như dị tật của thận, vì vậy những trẻ không có mống mắt cần được chuyển đi khám toàn thân.

Hình 10.6 *Không có mống mắt*
(Ảnh của ICEH, Người chụp ảnh Claire Gilbert)

TẬT KHUYẾT

Các tật khuyết xảy ra khi không có sự phát triển bình thường của các cấu trúc của mắt. Tật khuyết có thể ở mi mắt, dẫn đến biến chứng viêm giác mạc do hở mi, mống mắt, dẫn đến giảm chức năng thị lực, hoặc các cấu trúc ở trong mắt như đĩa thị. Thường gặp nhiều tật khuyết, do đó nếu một đứa trẻ có khuyết mống mắt (Hình 10.7) thì cần khám kĩ để phát hiện sự phát triển bất bình thường của đĩa thị, v.v. Thị lực và sự phát triển thị lực có thể bị ảnh hưởng nếu có tật khuyết.

Hình 10.7 *Khuyết mống mắt*
(Ảnh của ICEH, Người chụp ảnh Claire Gilbert)

UNG THƯ VÕNG MẠC

UNG THƯ VÕNG MẠC	Ung thư võng mạc là u nội nhãn ác tính nguyên phát thường gặp nhất ở trẻ em. Xuất phát ở võng mạc, bệnh trầm trọng này có thể ở một mắt hoặc 2 mắt. Bệnh thường xuất hiện trước 3 tuổi, ít khi sau 5 tuổi. Ở hình thái di truyền, thường có nhiều hơn một khối u và cả 2 mắt đều bị. Các trường hợp 2 mắt thường được chẩn đoán sớm hơn bởi vì hoạt động của đứa trẻ bị ảnh hưởng bởi thị lực 2 mắt kém. Con của tất cả những người ung thư võng mạc sống sót đều có nguy cơ ung thư võng mạc, do đó cần được khám từ khi sinh đến 5 tuổi để phát hiện u. Hình thái tản phát (không di truyền) có thể ở một mắt hoặc 2 mắt, nhưng thường là một mắt. Tuổi trung bình được chẩn đoán là 12 tháng đối với u 2 mắt và 21 tháng đối với u một mắt. **Hình 10.8** *Ánh đồng tử trắng do ung thư võng mạc ở mắt trái (Ảnh của Viện mắt LV Prasad)*
UNG THƯ VÕNG MẠC: CÁC DẤU HIỆU	Ung thư võng mạc thường được phát hiện do có đồng tử trắng và/hoặc lác (Hình 10.8). Đồng tử trắng có thể được phát hiện đầu tiên trong một bức ảnh. Một đứa trẻ có lác mắt cần được khám cẩn thận ánh đồng tử để đảm bảo rằng nguyên nhân của lác không phải là ung thư võng mạc. Khối u của ung thư võng mạc có màu rất trắng (Hình 10.9 và 10.10). Đôi khi nó không nhô vào dịch kính nhưng gây ra bong võng mạc do phát triển về phía sau ở dưới võng mạc. 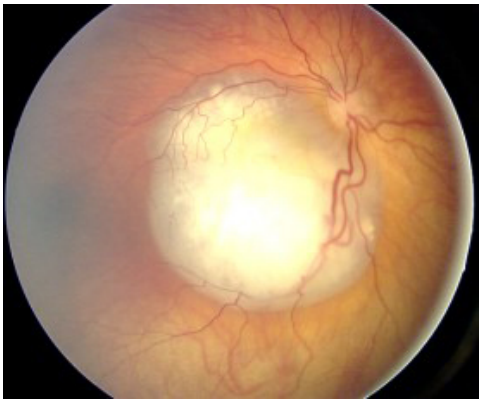 **Hình 10.9** *Ung thư võng mạc (khối u màu trắng) (Ảnh của Mary O'Hara)* 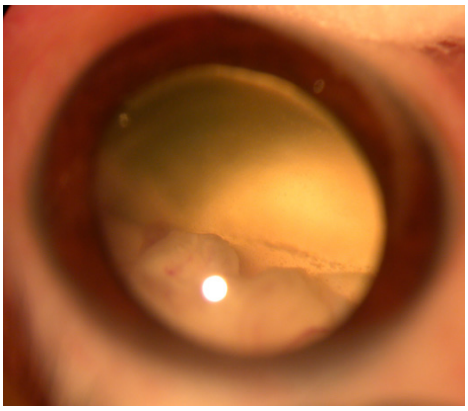 **Hình 10.10** *Ung thư võng mạc (khối u màu trắng) (Ảnh của Viện mắt LV Prasad)*

UNG THƯ VÕNG MẠC: TIẾN TRIỂN CỦA BỆNH	Trong ung thư võng mạc, khối u sẽ phát triển ra ngoài nhãn cầu và tới các phần khác của cơ thể. Nếu không điều trị, 90% chết do ung thư võng mạc. Tiên lượng sống rất kém nếu lan ra thị thần kinh hoặc hốc mắt. Đây là một bệnh rất nặng cần được chuyển ngay đến một trung tâm điều trị ung thư võng mạc. Trong các hình 10.11 và 10.12, khối u phát triển ra ngoài nhãn cầu và lan vào hốc mắt. **Hình 10.11** *Khối u phát triển ra ngoài nhãn cầu và lan vào hốc mắt (Ảnh của Viện mắt LV Prasad)* 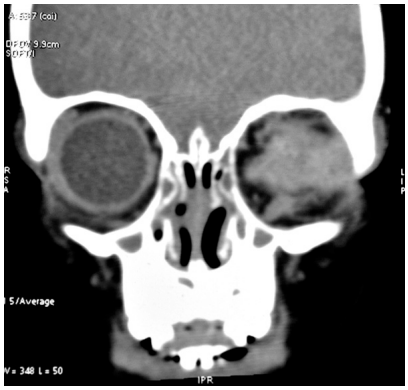 **Hình 10.12** *Chụp cắt lớp của khối u phát triển ra ngoài nhãn cầu và lan vào hốc mắt (Ảnh của Viện mắt LV Prasad)*
UNG THƯ VÕNG MẠC: ĐIỀU TRỊ	Nếu được chẩn đoán và điều trị sớm, tỉ lệ sống sót tăng đáng kể, do đó cần chuyển gấp đến một trung tâm điều trị ung thư võng mạc. Cắt bỏ nhãn cầu có thể là điều trị duy nhất cần thiết cho những trường hợp bệnh ở một mắt. Nhưng nếu bệnh 2 mắt thì cũng có thể cần kết hợp cả hóa liệu pháp và các điều trị khác như laser và lạnh đông. Nếu u đã lan ra ngoài nhãn cầu thì cần hóa liệu pháp.

UNG THƯ CƠ VÂN

UNG THƯ CƠ VÂN	Ung thư cơ vân là u nguyên phát thường gặp nhất ở trẻ em. Nó thường xảy ra ở trẻ dưới 10 tuổi, trung bình là 8 tuổi. Một trong những dấu hiệu của bệnh là lồi mắt (Hình 10.13 a). Điều trị gồm hóa liệu pháp và tia xạ. Trong mọi trường hợp, nếu được chẩn đoán thì cần chuyển ngay đến một trung tâm điều trị. 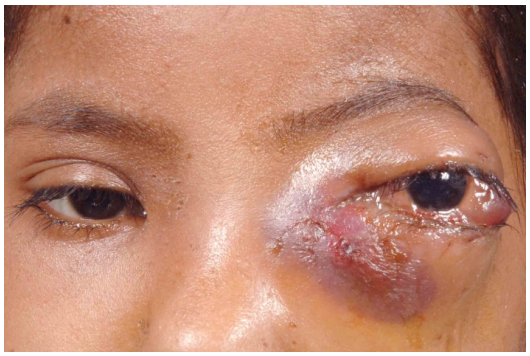 **Hình 10.13** *(a) Ung thư cơ vân gây lồi mắt trái (Ảnh của Viện mắt LV Prasad)* 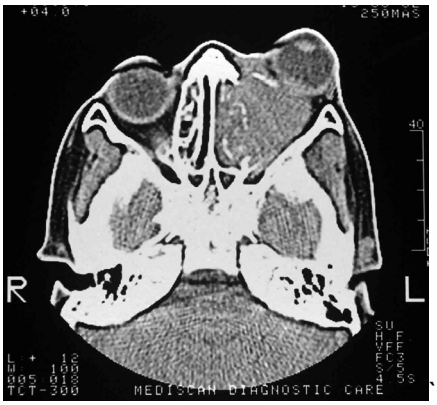 **Hình 10.13** *(b) Ảnh chụp cắt lớp của ung thư cơ vân gây lồi mắt trái (Ảnh của Viện mắt LV Prasad)*

ĐỤC THỂ THỦY TINH Ở TRẺ EM

Đục thể thủy tinh ở trẻ em được chia thành 3 loại: bẩm sinh, ở thiếu niên và thứ phát.

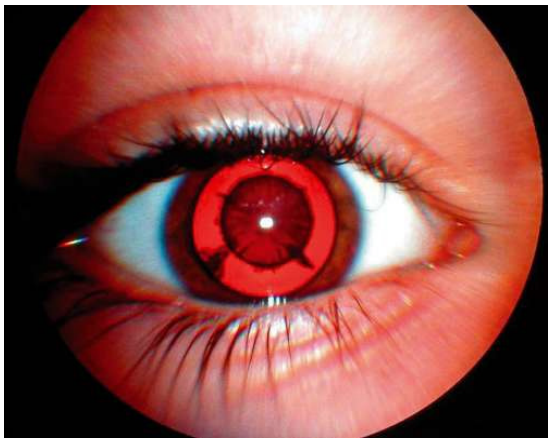

Hình 10.14 *Đục thể thủy tinh bẩm sinh (vùng/lớp)*
(Ảnh của ICEH, Người chụp ảnh David Taylor)

Đục thể thủy tinh có từ khi sinh ra và được gọi là đục thể thủy tinh bẩm sinh (Hình 10.14). Đục thể thủy tinh xảy ra ở trẻ em và không có bệnh mắt nào khác, không có từ khi sinh, được gọi là đục thể thủy tinh thiếu niên. Đục thể thủy tinh có thể xảy sau các bệnh khác, thí dụ viêm mống mắt hoặc sau chấn thương mắt, các dạng này được gọi là đục thể thủy tinh thứ phát. Khoảng 1/10000 trẻ sơ sinh có đục thể thủy tinh. Tốt nhất là kiểm tra ánh đồng tử cho tất cả các trẻ em khi mới sinh và kiểm tra lại vào 6 tuần sau để phát hiện đục thể thủy tinh bẩm sinh trong những tuần đầu của cuộc đời.

Một trẻ đục thể thủy tinh có thể có một hoặc tất cả các triệu chứng dưới đây:

- Mất ánh hồng đồng tử: lí tưởng là tất cả các trẻ đều được kiểm tra khi mới sinh và kiểm tra lại khi được 6 tuần tuổi.
- Rung giật nhãn cầu.
- Lác.
- Ảnh hưởng đến hoạt động nhìn.

ĐỤC THỂ THỦY TINH BẨM SINH	Đục thể thủy tinh có từ khi sinh được gọi là đục thể thủy tinh bẩm sinh.
NGUYÊN NHÂN	Vô căn nghĩa là không có nguyên nhân. Do đó các khám nghiệm đối với đục thể thủy tinh bẩm sinh một mắt có thể không thấy bất thường nào. Hai mắt: 50% vô căn Một mắt: 90% vô căn 20% di truyền: thường di truyền trội nhiễm sắc thể thường Di truyền trội nhiễm sắc thể thường nghĩa là bố hoặc mẹ có một gen bệnh và có 50% cơ hội truyền gen này cho mỗi người con. Người bố hoặc mẹ này cũng có đục thể thủy tinh. Bệnh rubella là một nguyên nhân quan trọng của đục thể thủy tinh bẩm sinh. Nhiễm trùng trong tử cung, chủ yếu do rubella, thủy đậu, toxoplasma, herpes simplex, v.v. là một nguyên nhân khác. Các bệnh chuyển hóa như giảm galactokinase, tăng galactose huyết, giảm can xi huyết, giảm glucose huyết, bệnh thiếu mannosidose, v.v. cũng có thể gây ra đục thể thủy tinh bẩm sinh. Các bệnh này có thể kèm theo bệnh toàn thân và bệnh mắt khác.
GIAI ĐOẠN THEN CHỐT	Việc phát hiện sớm và phẫu thuật đục thể thủy tinh rất quan trọng để có được kết quả thị lực tốt, do đó khám ánh đồng tử ở trẻ nhỏ rất quan trọng và cần là một phần của kiểm tra sơ sinh tiêu chuẩn. Nếu đục thể thủy tinh bị bỏ sót đến ngoài 6-8 tuần tuổi thì có thể xuất hiện nhược thị bất khả hồi.

BỆNH SỬ– 1	Lúc mới sinh thấy ánh hồng đồng tử kém hồng ở mắt trái • Được khám bởi bác sĩ mắt và phát hiện có đục thể thủy tinh 2 mắt, mắt trái đục nhiều hơn mắt phải • Lúc 6 tuần tuổi, mắt trái được cắt thể thủy tinh và cắt dịch kính trước. Không đặt kính nội nhãn. • Sau mổ, mắt trái được đeo kính tiếp xúc mềm thường xuyên và mắt phải được bịt 2 giờ/ngày • Lúc 2 tuổi TL MP: 6/19, MT: 6/19 (bảng Cardiff) Do đứa trẻ không được đặt kính nội nhãn, cần một kính tiếp xúc. Mức độ bất đồng khúc xạ quá lớn không đeo được kính. Hình 10.15 cho thấy đứa trẻ có một lỗ cắt mống mắt chu biên rộng. Lỗ này được cắt vào lúc phẫu thuật bởi vì đứa trẻ sẽ không được đặt kính nội nhãn. Thuốc nhuộm fluorescein màu vàng được dùng để kiểm tra tổn hại biểu mô giác mạc sau đeo kính tiếp xúc và cũng để đo nhãn áp bằng nhãn áp kế Perkins. **Hình 10.15** *Đứa trẻ không có thể thủy tinh với lỗ cắt mống mắt chu biên rộng ở mắt trái (Ảnh của Rosie Brennan)* Cháu bé hiện tại hơn 2 tuổi và không được đặt kính nội nhãn ở thời điểm phẫu thuật. Phẫu thuật tiếp theo sẽ là đặt kính nội nhãn ở mắt trái. Đáng chú ý là mặc dù được phẫu thuật và bịt mắt sớm, thị lực mắt trái chỉ đạt 6/18. Thị lực mắt phải cũng chỉ ở mức này. • Lúc 3 tuổi đục thể thủy tinh ở mắt phải tiến triển và thị lực MP 6/36 (không kính), MT 6/18 (với kính tiếp xúc) • Mắt phải được cắt thể thủy tinh, cắt dịch kính trước, và đặt kính nội nhãn. • Sau đó được bịt mắt trái. • Bây giờ 4 tuổi MP: 6/18 với kính, MT: 6/18 (kính tiếp xúc)

BỆNH SỬ– 2	Đây là các đục thể thủy tinh cực trước. Đôi khi đục thể thủy tinh nhô vào tiền phòng như hình chóp. **Hình 10.16** *Một đứa trẻ có đục thể thủy tinh cực trước không tiến triển (Ảnh của Rosie Brennan)* • Đục thể thủy tinh của cháu bé này không tiến triển (Hình 10.16). • Thị lực còn tốt 6/12 với bảng Kay. • Bệnh nhân vẫn cần kính để chỉnh loạn thị. • MP: +4.00/– 2.00 x 180 và MT: +4.50/–2.00 x 180
ĐỤC THỂ THỦY TINH CỰC TRƯỚC	Đục thể thủy tinh cực trước di truyền trội nhiễm sắc thể thường và không tiến triển. Thường kèm theo loạn dưỡng (guttata) giác mạc và loạn thị.
ĐỤC THỂ THỦY TINH THIẾU NIÊN **BỆNH SỬ– 3**	• Tuổi 2 ½, nhìn các vật rất gần, đi lại hay bị va vấp vào các đồ vật. • Thị lực 6/24, 6/19 (bảng Cardiff). • Đục thể thủy tinh 2 mắt. • 2 mắt cắt thể thủy tinh, cắt dịch kính trước, đặt kính nội nhãn hậu phòng. • Tuổi 3½, Thị lực 3/4 2 mắt (bảng Kay) • Kính: MP: +1.25/–1.50 x 170 MT: +1.00/–1.50 x 180 Thị lực của em bé này tăng đáng kể bởi vì đục thể thủy tinh không có từ khi sinh và được phẫu thuật sớm. Do đó không xuất hiện nhược thị bất khả hồi.

LỆCH THỂ THỦY TINH	Lệch thể thủy tinh xảy ra khi các dây chằng zinn bị giãn ra và thể thủy tinh lệch khỏi trục của nó. Bệnh ít gặp và có thể kèm theo các bất thường toàn thân như: • Bệnh homocystin niệu. • Hội chứng Marfan. Những bệnh nhân có hội chứng Marfan thường rất cao với cánh tay và các ngón tay dài không cân đối. Thường có lệch thể thủy tinh phía trên (Hình 10.17). 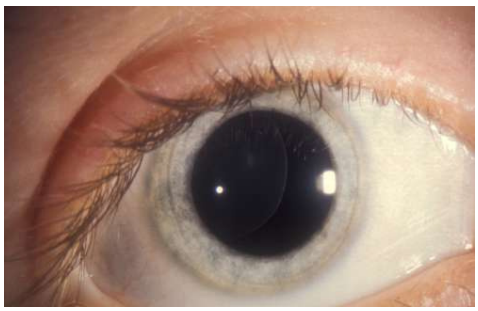 **Hình 10.17** *Lệch thể thủy tinh ở một bệnh nhân có hội chứng Marfan (Ảnh của ICEH, Người chụp ảnh Claire Gilbert)* Đối với những bệnh nhân này, kính là lựa chọn tốt nhất. Lệch thể thủy tinh vào tiền phòng có thể gây ra glôcôm và mất bù trừ giác mạc, do đó cần phải phẫu thuật. Trong những trường hợp lệch thể thủy tinh vào dịch kính, cần cho kính đeo hoặc kính tiếp xúc.
ĐỤC THỂ THỦY TINH ẢNH HƯỞNG NHIỀU ĐẾN THỊ LỰC	Mặc dù thị lực có thể còn tốt khi có đục thể thủy tinh như trong Hình 10.18, nó cần được theo dõi nếu là ở trẻ em. Nếu đục thể thủy tinh tiến triển và ảnh hưởng nhiều đến thị lực thì cần phẫu thuật để tránh nhược thị. 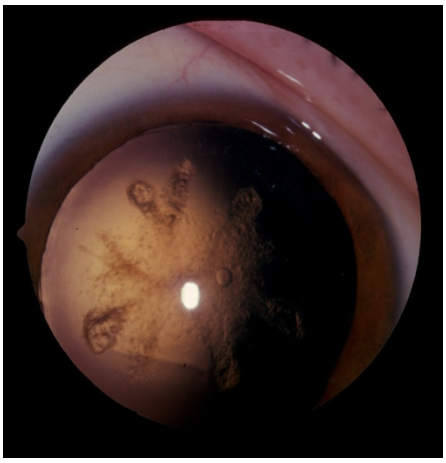 **Hình 10.18** *Đục thể thủy tinh ảnh hưởng không nhiều đến thị lực (Ảnh của Rosie Brennan)*

ĐỤC THỂ THỦY TINH THỨ PHÁT	Đục thể thủy tinh có thể do các bệnh mắt khác hoặc bệnh toàn thân, chấn thương hoặc nhiễm độc. Một số nguyên nhân thường gặp của đục thể thủy tinh thứ phát là: • Chấn thương. • Viêm màng bồ đào: Thí dụ kèm theo bệnh viêm khớp mạn tính thiếu niên. • Điều trị steroid: Đục thể thủy tinh dưới bao sau. • Tia xạ: Đục thể thủy tinh dưới bao sau.
BỆNH SỬ – 4	• Bệnh nhân 7 ½ tuổi, được phát hiện có bệnh giác mạc dải băng ở 2 mắt, mống mắt dính sau và tế bào tiền phòng • TL không kính 6/6 hai mắt • Nhãn áp MP: 27, MT: 24 mm Hg • 6 tháng sau: TL không kính, MP Bóng bàn tay, MT 6/6 • 3 thángsau: TL không kính Bóng bàn tay MP & MT Bệnh giác mạc dải băng chứng tỏ rằng bệnh nhân đã từng có viêm màng bồ đào. Ở người lớn, viêm màng bồ đào hầu như bao giờ cũng gây ra các triệu chứng. Tuy nhiên ở trẻ em, nó hiếm khi có triệu chứng. Mắt không đỏ và trông bình thường; chỉ chẩn đoán được khi khám bằng đèn khe. Đáng chú ý là thị lực giảm rất nhanh. Nếu đặt kính nội nhãn ở một mắt có viêm màng bồ đào hoạt tính, mắt có thể bị viêm nặng lên và có thể bị teo nhãn cầu. Do đó bệnh nhân không được đặt kính nội nhãn và được cho đeo kính (MP: 6/4, MT: 6/4). Glôcôm không điều chỉnh được bằng thuốc nhỏ mắt, do đó bệnh nhân đầu tiên được phẫu thuật mở góc sau đó được đặt van Ahmed để kiểm soát nhãn áp.

PHẪU THUẬT ĐỤC THỂ THỦY TINH Ở TRẺ EM

Mắt phát triển nhiều trong 2 năm đầu của cuộc đời, do đó một số phẫu thuật viên không đặt kính nội nhãn ở trẻ nhỏ ở thời điểm phẫu thuật đục thể thủy tinh. Có thể đặt kính nội nhãn ở thì hai khi đứa trẻ lớn hơn và khúc xạ ổn định hơn.

ĐIỀU CHỈNH TIÊU CỰ SAU PHẪU THUẬT	Cần xem xét để có được khoảng tiêu thích hợp cho một trẻ nhỏ và điều này có thể thay đổi khi trẻ lớn lên và nhu cầu thị giác của chúng thay đổi. Có thể dùng kính cho mắt không thể thủy tinh phối hợp với bịt mắt luân phiên. Trong trường hợp một mắt không thể thủy tinh, mức độ bất đồng khúc xạ có thể quá lớn khiến cho không thể dùng được kính. Nếu một mắt đã phẫu thuật đục thể thủy tinh và không đặt kính nội nhãn, bệnh nhân sẽ cần một kính tiếp xúc: ban đầu là kính mềm đeo nhiều ngày. Chỉ cho kính tiếp xúc nếu bệnh nhân có thể quay lại khám thường xuyên để phát hiện các biến chứng. Nếu đặt kính nội nhãn thì bệnh nhân cần kính nhìn xa và kính đọc sách hoặc kính 2 tròng. Trẻ em rất dễ chấp nhận kính 2 tròng.
BIẾN CHỨNG	Biến chứng sau phẫu thuật đục thể thủy tinh ở trẻ em thường gặp hơn sau phẫu thuật đục thể thủy tinh ở người lớn. Những biến chứng thường gặp là nhược thị, đặc biệt nếu đứa trẻ có rung giật nhãn cầu, trong đó tiên lượng cải thiện thị lực rất kém. Glôcôm xảy ra ở 1/3 trẻ em và thường gặp hơn ở những trẻ được phẫu thuật khi dưới một tuổi. Lác xảy ra ở khoảng 80% các trường hợp 2 mắt.
KẾT LUẬN CỦA ĐỤC THỂ THỦY TINH Ở TRẺ EM	Phẫu thuật sớm và điều trị nhược thị hiệu quả là yếu tố then chốt để đạt được thị lực hữu ích. Những biến chứng sau mổ khá phổ biến và cần theo dõi lâu dài, cho kính tiếp xúc hoặc kính gọng thích hợp và điều trị bịt mắt.

ĐỒNG TỬ TRẮNG

Đồng tử trắng nghĩa là đồng tử có màu trắng (Hình 10.19). Đục thể thủy tinh và ung thư võng mạc là những nguyên nhân thường gặp nhất của đồng tử trắng ở trẻ em. Những nguyên nhân khác gồm có bệnh Coats và toxocariasis.

Hình 10.19 *Đồng tử trắng ở mắt trái*
(Ảnh của Viện mắt LV Prasad)

CÁC BỆNH NHIỄM TRÙNG

Nhiều bệnh nhiễm trùng sơ sinh có thể ảnh hưởng đến mắt trẻ sơ sinh. Phần lớn các bệnh được truyền từ mẹ trong khi sinh và cần được phát hiện ở trong khoa sản trước khi xuất viện.

BỆNH LẬU	Bệnh này cần được phát hiện ở khoa sản. Biểu hiện bằng mắt đỏ và 2 mi dính nhau, thường xuất hiện ở thời điểm 4-7 ngày sau khi sinh (Hình 10.20).
CHLAMYDIA	Thời kì ủ bệnh là 2-3 tuần. Biểu hiện bằng mắt đỏ và sưng.
VIÊM KẾT MẠC	Mắt đỏ có thể kèm rử mắt (Hình 10.20)

CÁC BỆNH NHIỄM TRÙNG	 **Hình 10.20** *Một trẻ sơ sinh bị viêm kết mạc do lậu* *(Ảnh của ICEH, Người chụp ảnh Murray McGavin, Allen Foster)* Các bệnh nhiễm trùng cần được điều trị để tránh tổn hại mắt và/hoặc lan ra các vùng khác của cơ thể và những người khác. Cần chuyển tuyến để cho thuốc và điều trị thích hợp đối với các nhiễm trùng sinh dục-tiết niệu của cha mẹ.