BrienHoldenVisionInstitute

# NHẮC LẠI VỀ ĐỒNG TỬ

## TÁC GIẢ

**Thomas Salmon:** Đại học Northeastern State, Hoa kì

## THẨM ĐỊNH

**Scott Steinman:** Đại học khúc xạ nhãn khoa Nam California, Hoa kì

## 1. CÁC ĐỊNH NGHĨA

- Co đồng tử: đáp ứng bình thường của mắt đối với ánh sáng hoặc do một số thuốc hoặc bệnh lí.
- Giãn đồng tử: đồng tử giãn bất thường và kéo dài do thuốc hoặc bệnh lí.
- Phản xạ đồng tử trực tiếp: co đồng tử ở mắt được chiếu sáng
- Phản xạ đồng tử liên ứng: co đồng tử ở mắt bên kia (mắt không được chiếu sáng)
- Phản xạ đồng tử nhìn gần: co đồng tử khi nhìn một vật ở gần
- Chênh lệch kích thước đồng tử: kích thước đồng tử 2 mắt không bằng nhau
- Cơ vòng đồng tử: một dải cơ trơn rộng và phẳng ở mống mắt bao quanh đồng tử và gây ra co đồng tử. Cơ này được điều khiển bởi hệ thần kinh phó giao cảm
- Cơ giãn đồng tử: một dải các sợi hướng nan hoa ở phía ngoài, cơ trơn này của mống mắt gây ra giãn đồng tử. Cơ này được điều khiển bởi hệ thần kinh giao cảm.

## 2. NHỮNG CHI TIẾT QUAN TRỌNG VỀ ĐỒNG TỬ

- Chức năng của đồng tử:
  - Điều chỉnh lượng ánh sáng đi vào mắt, tăng độ nhạy của mắt
  - Tăng độ sâu tiêu điểm
  - Giảm sắc sai và cầu sai
- Trẻ sơ sinh và người già thường có đồng tử nhỏ, đồng tử của người già có kích thước bằng 1/3 đồng tử của người 20 tuổi
- Đồng tử co trong khi ngủ, khi chớp mắt, và nhắm mắt
- Kích thích võng mạc gây ra phản xạ đồng tử, tuy nhiên đồng tử lại giãn to hơn khi có kích thích hoàng điểm
- Điều tiết và qui tụ có thể thay đổi kích thước đồng tử
- Trạng thái sinh lí và cảm xúc có thể thay đổi kích thước đồng tử:

| **Giãn** | **Co** |
|---|---|
| Kích thích thần kinh cảm giác | Kích thích mắt (thần kinh số V) |
| Kích thích tiền đình | Ngủ |
| Kích thích cảm xúc | |
| Đau toàn thân | |

- Nhiều thuốc có thể ảnh hưởng đến đồng tử:
  - Thuốc giống phó giao cảm: tác dụng giống như của hệ thần kinh phó giao cảm
  - Thuốc giống giao cảm: tác dụng giống như của hệ thần kinh giao cảm chủ động
  - Thuốc kìm phó giao cảm: ức chế tác dụng của hệ thần kinh phó giao cảm
  - Thuốc kìm giao cảm: ức chế tác dụng của hệ thần kinh giao cảm

## 3. ĐƯỜNG THẦN KINH

**A. ĐƯỜNG PHÓ GIAO CẢM**

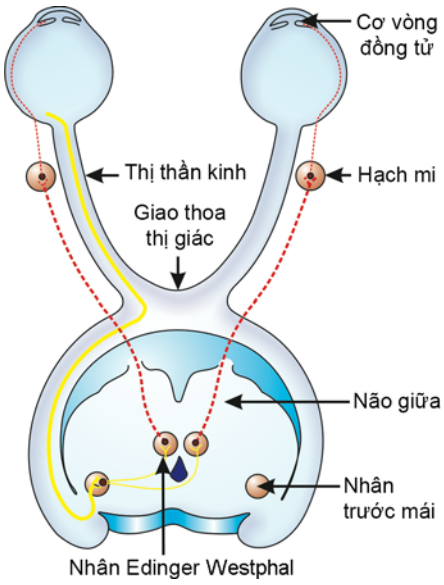


*Đường hướng tâm: đường màu vàng*
*Đường li tâm: đường chấm đỏ*

***Hình 1.1** Đường phản xạ ánh sáng*

**PHẢN XẠ ÁNH SÁNG (HÌNH 1.1)**

- Bắt đầu từ bất kì điểm nào ở võng mạc khi có ánh sáng kích thích nó.
- **Đường hướng tâm:**
  - Bắt đầu ở lớp tế bào hạch, qua thị thần kinh, các sợi sau đó bắt chéo ở giao thoa.
  - Các sợi phía mũi của mỗi võng mạc bắt chéo nhưng các sợi phía thái dương không bắt chéo
  - Ở sau giao thoa, các sợi hướng tâm đi vào dải thị giác, sau đó tách ra khỏi dải thị giác ở 1/3 sau, ngay trước thể gối ngoài.
  - Các sợi đi vào não giữa, sau đó đi tới nhân trước mái.
  - Tạo synap ở nhân trước mái, một nửa số sợi bắt chéo qua mép sau và tận hết ở nhân Edinger-Westphal.
- **Đường li tâm**
  - Bắt đầu ở nhân Edinger-Westphal.
  - Các sợi phó giao cảm của dây thần kinh số III đi qua nhánh dưới của dây thần kinh khi nó chia làm 2 nhánh ở xoang hang.
  - Ở trong xoang, dây thần kinh số III liên quan chặt chẽ với nhánh một và nhánh hai dây thần kinh số V.
  - Dây thần kinh số III đi vào hốc mắt qua khe hốc mắt trên và tạo synap hạch mi.
  - Các sợi hậu hạch đi tới cơ vòng mống mắt qua dây thần kinh mi ngắn. Các dây thần kinh này đi về phía trước ở khoảng trống thượng hắc mạc và giải phóng acetylcholine ở chỗ nối thần kinh-cơ.

**GHI CHÚ LÂM SÀNG:**
Nếu một trong các đường hướng tâm bị tổn hại thì khi khám đồng tử sẽ thấy tổn hại phản xạ đồng tử hướng tâm (APD- afferent pupillary defect). Tuy nhiên, cần đảm bảo loại trừ những yếu tố khác có thể gây ra một tổn hại giả dạng phản xạ đồng tử hướng tâm, thí dụ: nhược thị, mắt trước đó bị bịt, nguồn sáng chiếu lệch hướng hoàng điểm. Tổn hại phản xạ đồng tử hướng tâm có thể là một dấu hiệu của liệt dây thần kinh số III hoặc liệt vận nhãn nội tại.

**CÂU HỎI ÔN TẬP:**
Tổn hại phản xạ đồng tử hướng tâm là gì?

| | |
|---|---|
| **PHẢN XẠ NHÌN GẦN** | • **PHẢN XẠ NHÌN GẦN**<br>– Xảy ra khi mắt nhìn một vật ở gần.<br>– Gồm có 3 đáp ứng: qui tụ, điều tiết, và co đồng tử.<br>– Đường hướng tâm tương tự đường phản xạ ánh sáng đi về phía sau tới 1/3 sau của dải thị giác. Các sợi sau đó đi tới vỏ não vùng chẩm, qua vùng vỏ não trước vân tới vùng tiền vận động của thùy trán.<br>– Từ đây, các sợi đi qua vòng tia (corona radiata) và bao trong để tới nhân thần kinh số III.<br>– Đường li tâm từ nhân thần kinh số III, giống như đường đi của phản xạ ánh sáng, mặc dù có thể có một đường riêng của các sợi nhìn gần và các sợi này không tạo synap hạch mi. Đường cuối cùng đi qua thần kinh số III trực tiếp hoặc qua hạch mi tới cơ thể mi và cơ vòng đồng tử. |

**GHI CHÚ LÂM SÀNG:**
**Đồng tử Argyll-Robertson** (phân li phản xạ ánh sáng-nhìn gần) xảy ra trên đường này bởi vì các sợi phản xạ nhìn gần ở phía dưới hơn so với các sợi phản xạ ánh sáng. Nghĩa là một tổn thương có thể ảnh hưởng đến các sợi hướng tâm của phản xạ ánh sáng nhưng không ảnh hưởng đến các sợi phản xạ nhìn gần. Đồng tử Argyll-Robertson nhỏ, không đều và không phản xạ với ánh sáng nhưng có phản xạ nhanh khi nhìn gần. Nguyên nhân thường do bệnh giang mai.

**GHI CHÚ LÂM SÀNG:**
**Hội chứng Parinaud** gồm phân li phản xạ ánh sáng/nhìn gần (đồng tử Argyll-Robertson), liệt nhìn lên và co rút mi (trông như sụp mi ở mắt bên kia). Nguyên nhân do một bệnh ở lưng não giữa, có thể là u tuyến tùng. Cần chụp cắt lớp hoặc chụp cộng hưởng từ để loại trừ nguyên nhân này.

**B. ĐƯỜNG GIAO CẢM:**

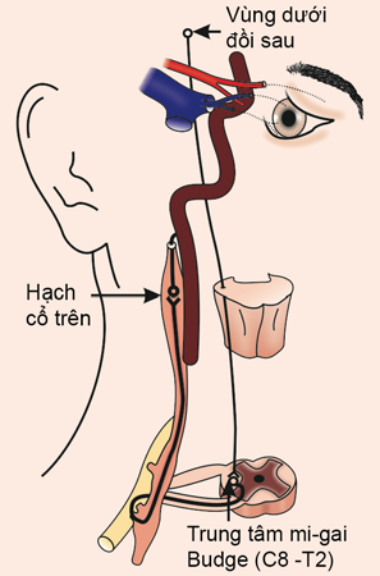


***Hình 1.2*** *Đường phản xạ giãn đồng tử*

**ĐƯỜNG PHẢN XẠ GIÃN ĐỒNG TỬ (HÌNH 1.2)**

- Bắt đầu bằng các xung hướng tâm từ vỏ não, kết thúc ở vùng dưới đồi.
- Luồng thần kinh giao cảm sau đó bắt đầu ở vùng sau-ngoài của vùng dưới đồi và các sợi tiền hạch đi không bắt chéo qua mái não giữa và cầu não.
- Các sợi tiền hạch này đi qua phần ngoài của tủy sống và kết thúc ở trung tâm giãn đồng tử ở cột bên của tủy sống, ở chỗ tiếp nối của vùng ngực và vùng cổ (các mức từ C8 đến T2 của trung tâm mi-gai Budge).
- Các sợi ra khỏi tủy sống ở vùng này, đi qua các nhánh thông trắng của các dây thần kinh ngực trên cùng và tới thân giao cảm cổ.
- Các sợi sau đó đi đến hạch cổ trên ở nền sọ và tạo synap đầu tiên ở đây.
  - Các sợi hậu hạch đi về phía trên quanh động mạch cảnh trong, cuối cùng đến hạch thần kinh số V, đi vào hốc mắt qua thần kinh mũi-mi, qua các thần kinh mi dài và tận hết ở cơ giãn mống mắt.

**GHI CHÚ LÂM SÀNG:**
Hội chứng Horner do một tổn thương ở đường thần kinh giao cảm và có bộ ba dấu hiệu lâm sàng: sụp mi, co đồng tử và giảm tiết mồ hôi. Vị trí của tổn thương có thể đe dọa sinh mạng, do đó cần chắc chắn chẩn đoán phân biệt bằng thử nghiệm dược lí!

| | |
|---|---|
| **B. ĐƯỜNG GIAO CẢM:** | • Các dấu hiệu của hội chứng Horner: chênh lệch kích thước đồng tử lớn hơn ở ánh sáng lờ mờ<br>(bởi vì đồng tử nhỏ ở một bên mắt không giãn như là một đồng tử to bình thường ở mắt kia).<br>• **Các nguyên nhân của Hội chứng Horner:**<br><br>– **Nơ-ron bậc 1:**<br>- Đột quị (bệnh hoặc nhồi máu động mạch sống-nền)<br>- Khối u<br>- Viêm xương khớp nặng của cổ<br>- Bệnh xơ cứng rải rác<br>- Chấn thương<br>****CHÚ Ý: Bệnh nhân đột ngột có chóng mặt và tổn hại thần kinh cảm giác**<br><br>– **Nơ-ron bậc 2:**<br>- U phổi hoặc u vú di căn<br>- Chấn thương<br>- U tuyến giáp<br>- U xơ thần kinh<br>****CHÚ Ý: Nếu bệnh nhân cũng có đau ở cánh tay, cần nghĩ đến u đỉnh phổi (u Pancoast)**<br><br>– **Nơ-ron bậc 3:**<br>- Đau đầu/migren (nhất là nếu ở cùng bên)<br>- U xoang hang<br>- Vỡ xương sọ<br>- Bệnh zôna<br>- Viêm tai giữa<br>- Hội chứng Horner bẩm sinh:<br>o Chấn thương sản khoa (cũng có thể có mống mắt dị sắc) |

| | |
|---|---|
| **CÁC BẤT THƯỜNG KHÁC CỦA ĐỒNG TỬ** | • **Đồng tử trương lực Adie**<br>– Thường xảy ra ở phụ nữ trẻ 20-40 tuổi<br>– Giảm thị lực nhìn gần ở một mắt<br>– Chênh lệch kích thước đồng tử (đồng tử Adie là đồng tử to hơn)<br>– Nhiễm trùng đường hô hấp trên<br>– Phản xạ đồng tử:<br>- Đồng tử co không đều ở một phần<br>- Co đồng tử trương lực chậm khi nhìn gần, co mạnh hơn phản xạ ánh sáng<br>- Đồng tử co nhỏ hơn khi thời gian nhìn gần kéo dài<br>- Giảm phản xạ gân xương<br>- Giảm cảm giác giác mạc<br>- Thử bằng pilocarpine nồng độ thấp. Mắt tăng nhạy cảm với dung dịch 0.125%<br><br>– Nguyên nhân:<br>- Vô căn<br>- Chấn thương hoặc nhiễm trùng hốc mắt<br>- Bệnh zôna<br>- Bệnh đái tháo đường<br>- Các bệnh thần kinh tự động |

**GHI CHÚ LÂM SÀNG:**
Chỗ tốt nhất để quan sát đồng tử Adie là đèn khe. Hội tụ ánh sáng ở bờ đồng tử thì sẽ thấy đồng tử co dần theo từng mức độ nhỏ.

| | |
|---|---|
| **NHỮNG BẤT THƯỜNG KHÁC CỦA ĐỒNG TỬ** | – Chênh lệch kích thước đồng tử sinh lí<br>- Chênh lệch kích thước đồng tử như nhau ở chỗ tối và chỗ sáng, thường là 1 mm<br>- Phản xạ đồng tử bình thường<br>- Không có tổn hại phản xạ đồng tử hướng tâm<br>- Thường có từ khi sinh |